

認定医試験 提出症例視覚資料

◆ 症例番号 2 : 初診時 50才、女性

◆ 初診時: 2007年 5月 9日

◆ メインテナンス時: 2010年 9月 16日

◆ 歯周外科手術:

①部位: 下顎左側第一大臼歯(36歯)

(術式: 歯肉剥離搔爬術、ヘミセクション)

②部位: 上顎右側側切歯～上顎左側側切歯(12、11、21, 22歯)

(術式: 歯肉剥離搔爬術、歯肉弁根尖側移動術、小帯切除)

③部位: 下顎左側側切歯、犬歯、第一小臼歯(32、33、34歯)

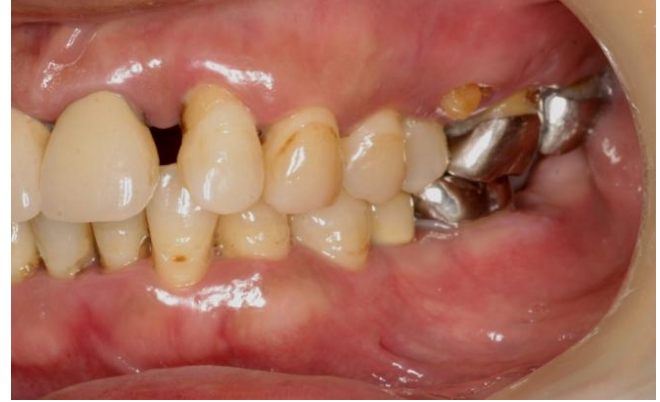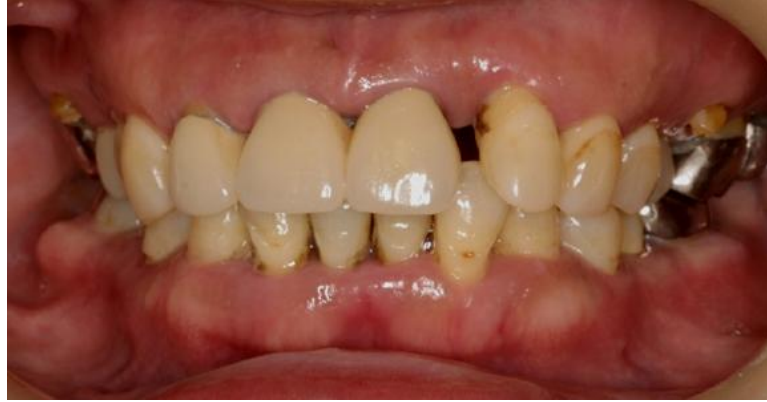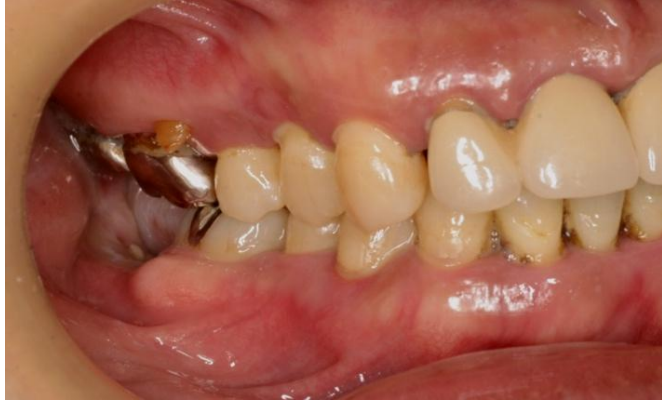(術式: 歯肉剥離搔爬術)

症例番号: 2

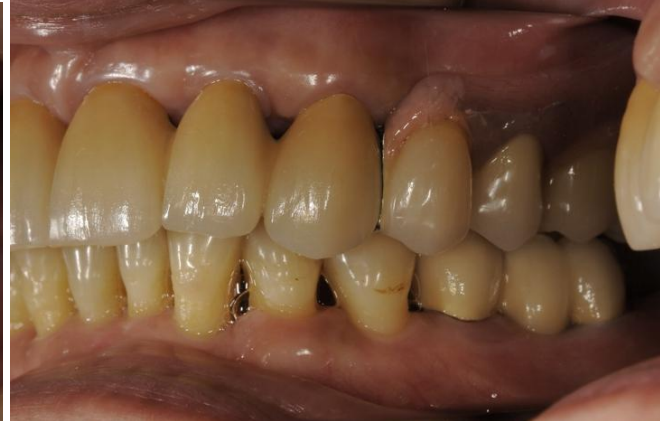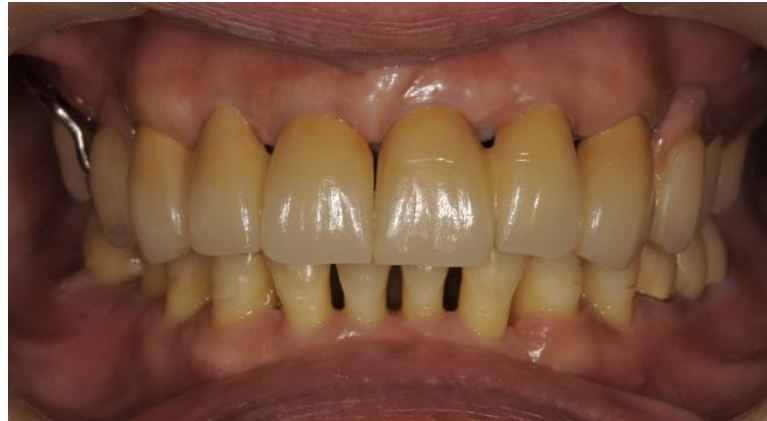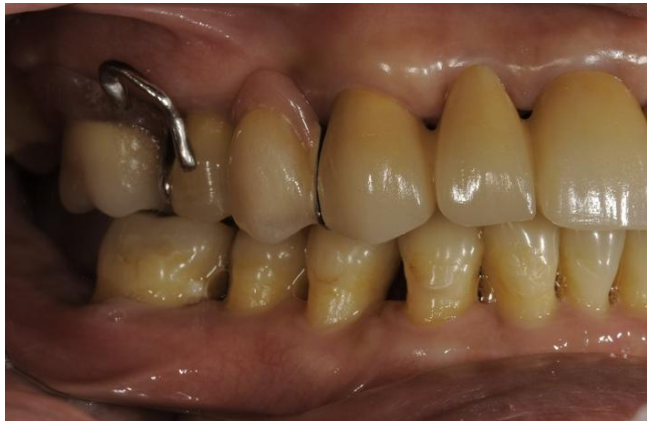申請者氏名: 川里 邦夫

症例番号:2 口腔内写真

初診時: 2007年 5月 9日



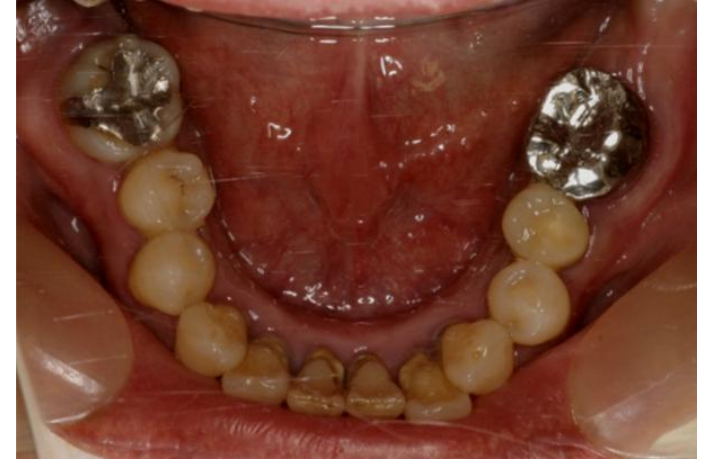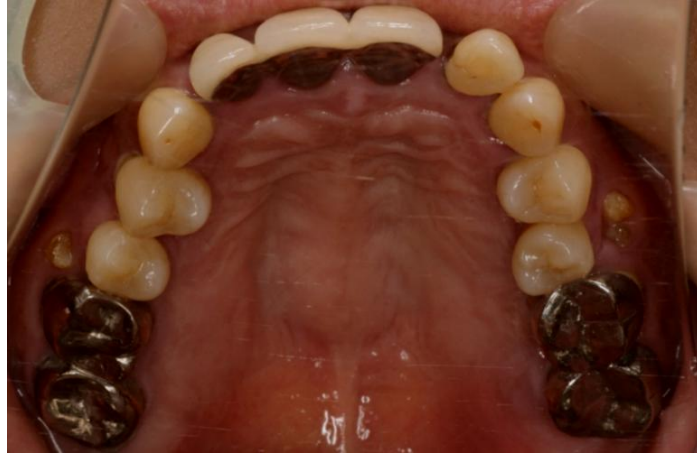メンテナンス時:2010年 9月 16日



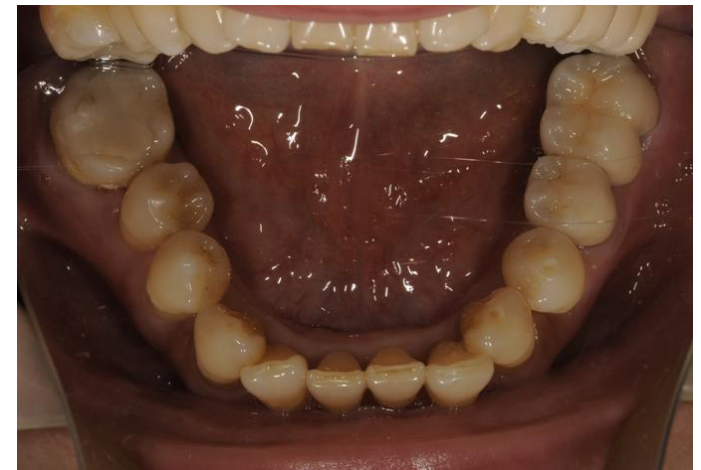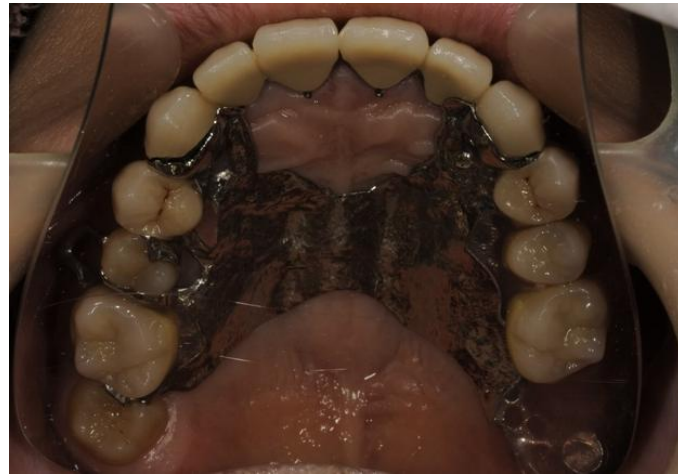症例番号:2 申請者氏名:川里 邦夫

症例番号:2 口腔内写真・咬合面

初診時:
2007年
6月
9日



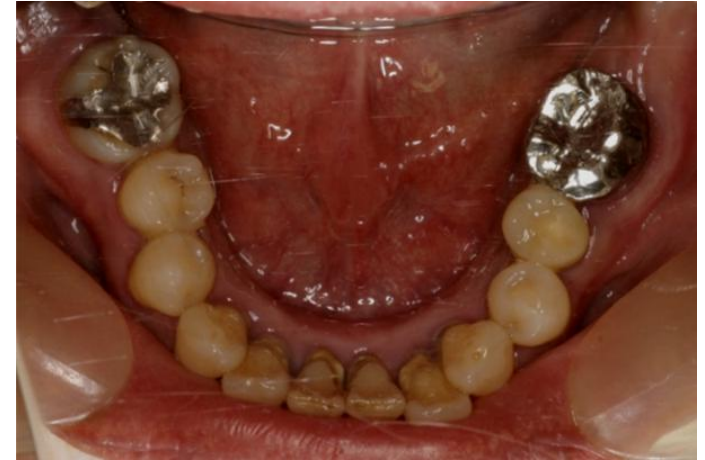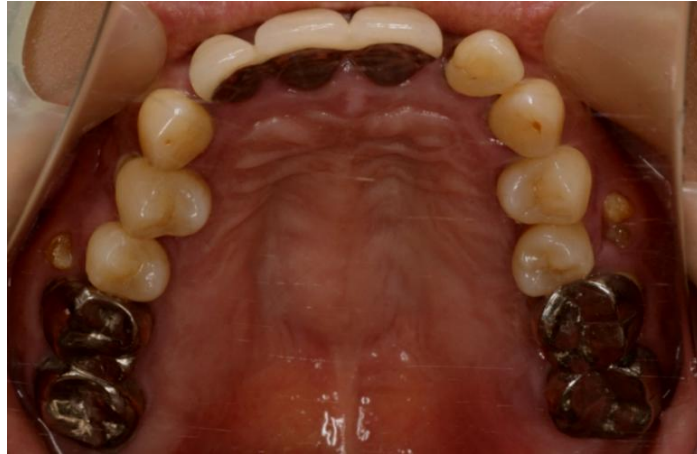メンテナンス時:
2010年
9月
16日



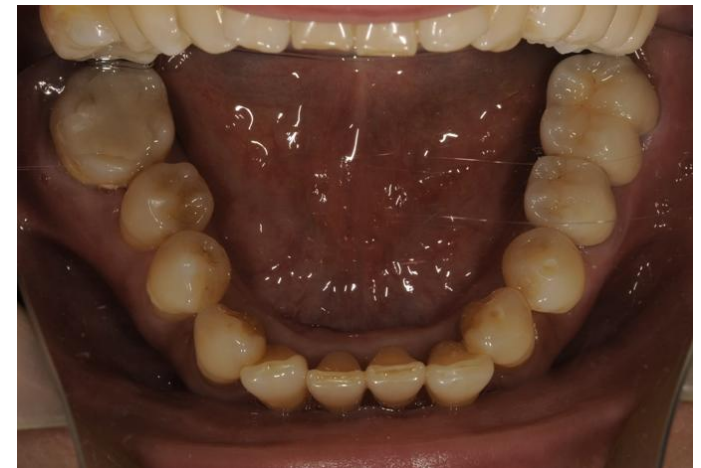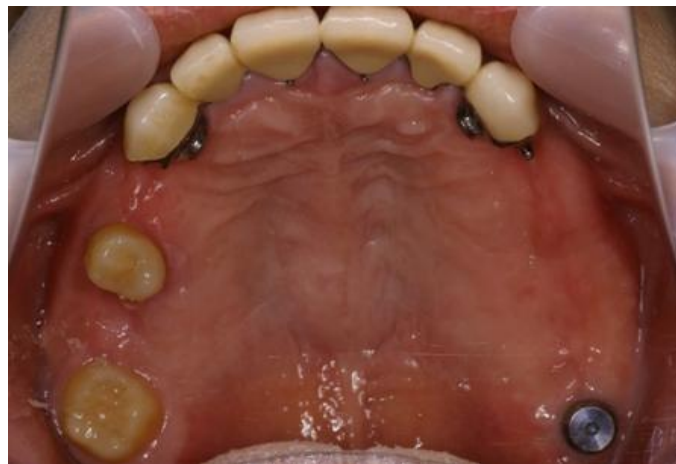症例番号:2 申請者氏名:川里 邦夫

症例番号:2 口腔内写真・咬合面

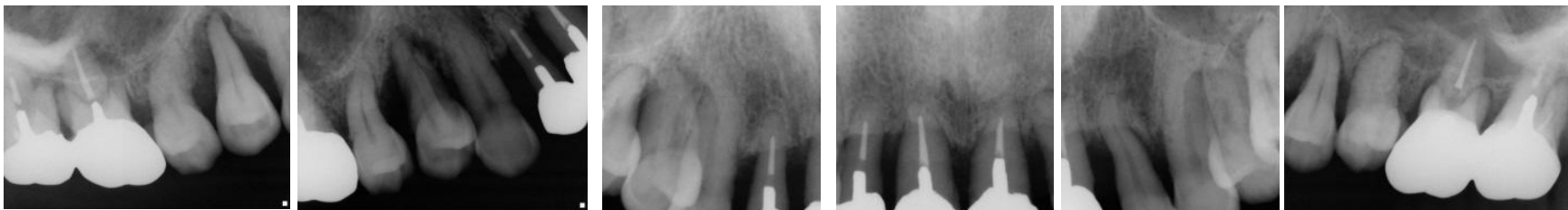初診時:
2007年
6月
9日



メンテナンス時:
2010年
9月
16日

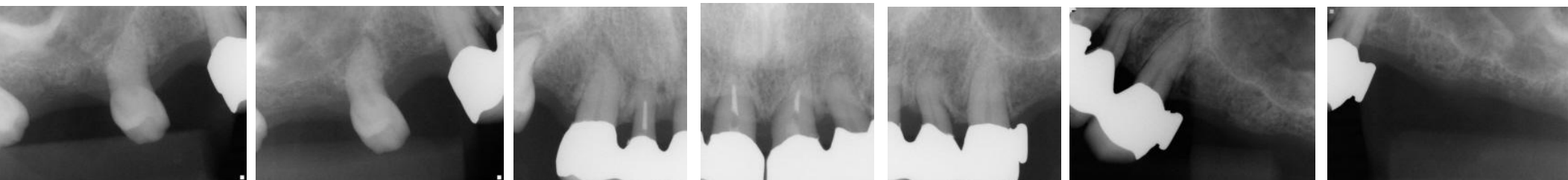
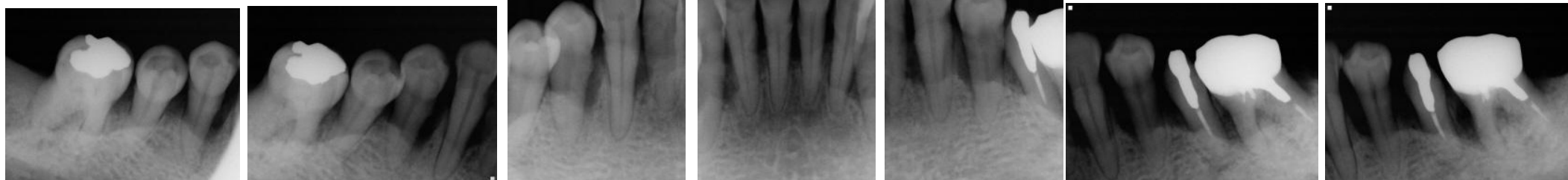

症例番号:2 申請者氏名:川里 邦夫

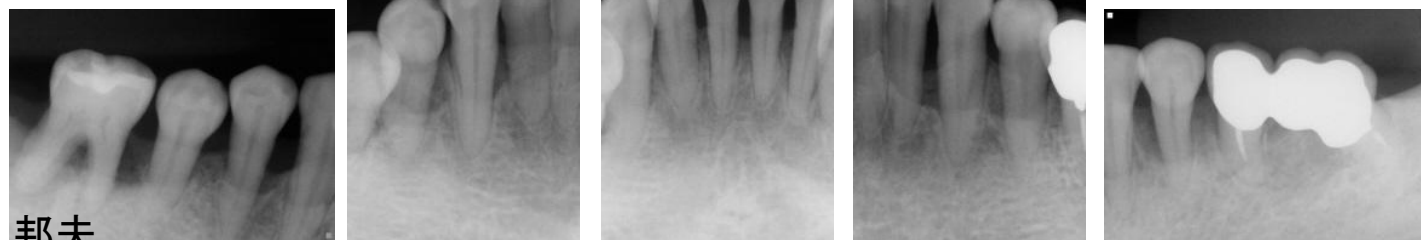

症例番号:2 X線写真

初診時:2007年 5月 9日



メンテナンス時:
2010年 9月 16日



症例番号:2
申請者氏名:川里 邦夫

症例番号:2 歯周外科手術時:2007年 10月 5日

部位:下顎左側側切歯、犬歯、第一小臼歯(32, 33, 34歯)

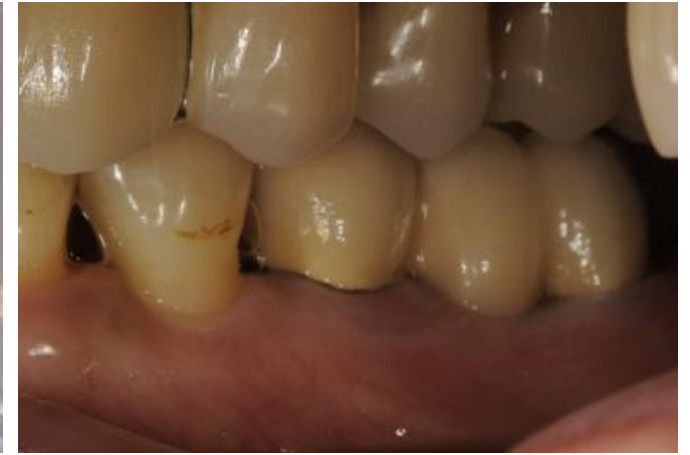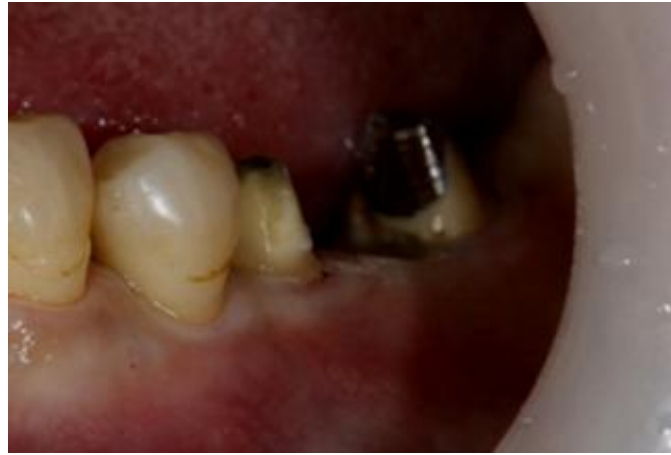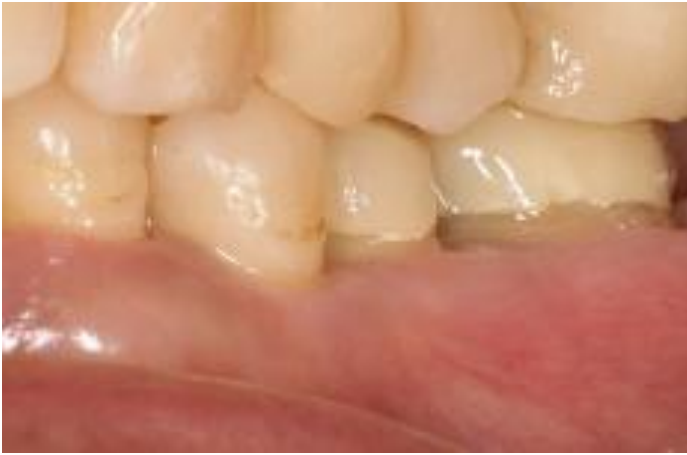術式:歯肉剥離搔爬術、ヘミセクション

術前: 2007年 10月 5日

術中: 2007年 10月 5日

メンテナンス時:

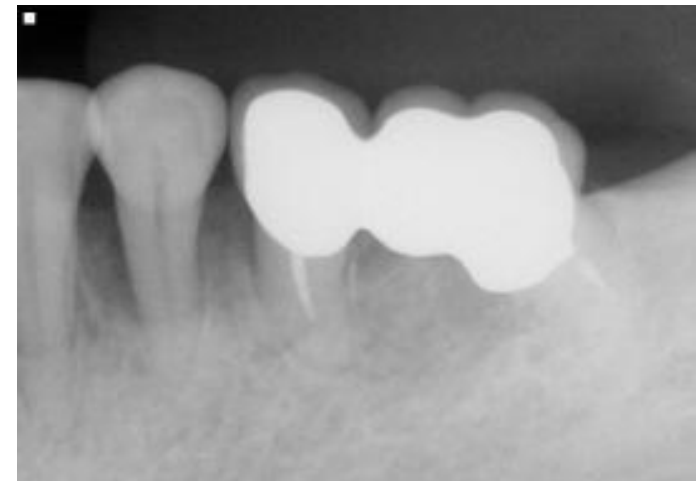
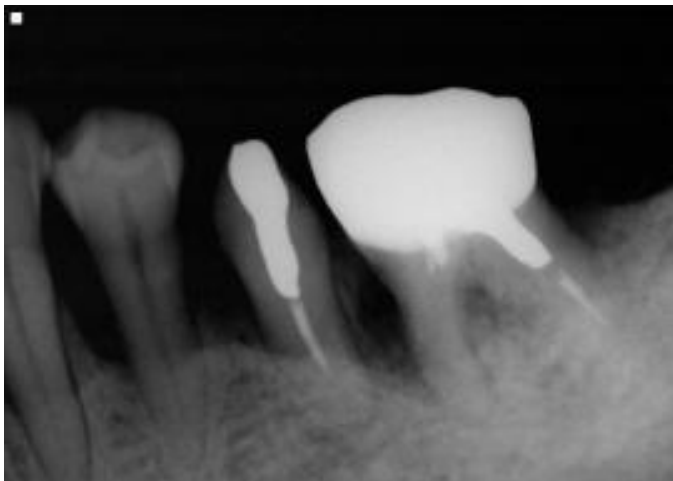
2010年 9月 16日



術前:2007年 5月 9日

メンテナンス時:

2010年 9月 16日



症例番号:2

申請者氏名:川里 邦夫

症例番号:2 歯周外科手術時:2007年 11月 2日

部位:上顎右側側切歯～上顎左側側切歯(12, 11, 21, 22歯)

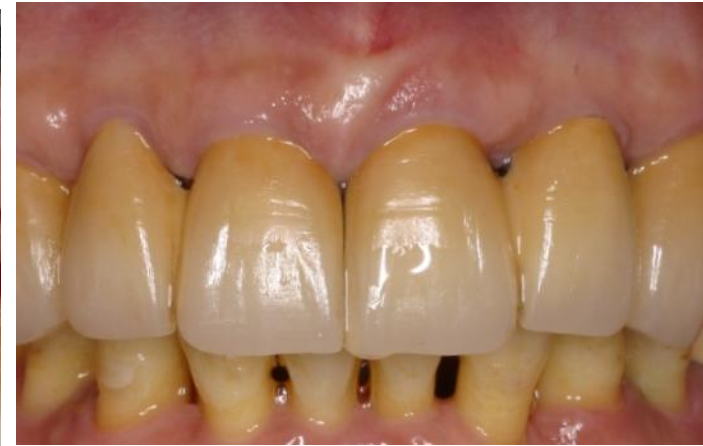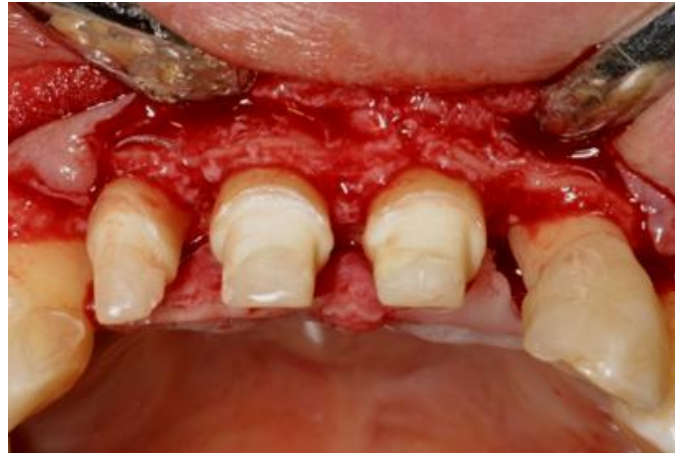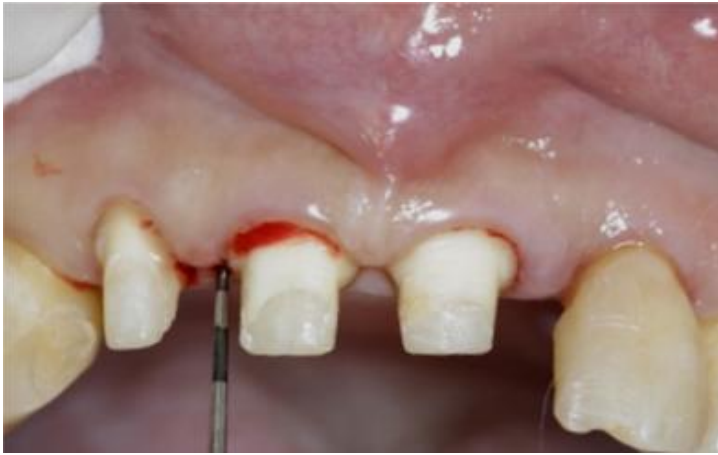術式:歯肉剥離搔爬術、歯肉弁根尖側移動術、小帯切除

術前: 2007年 11月 2日

術中: 2007年 11月 2日

メンテナンス時:

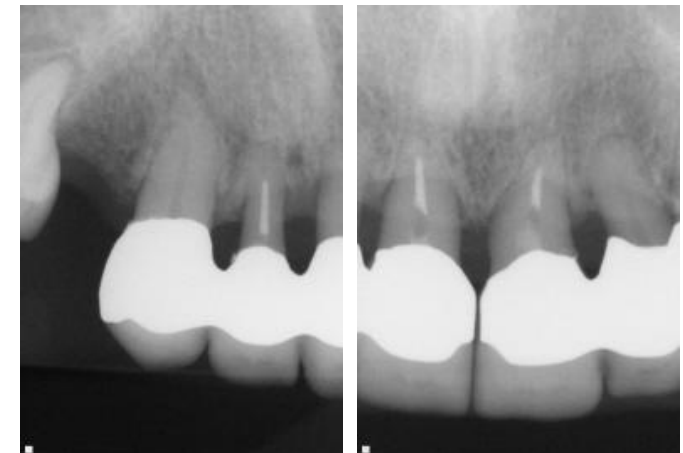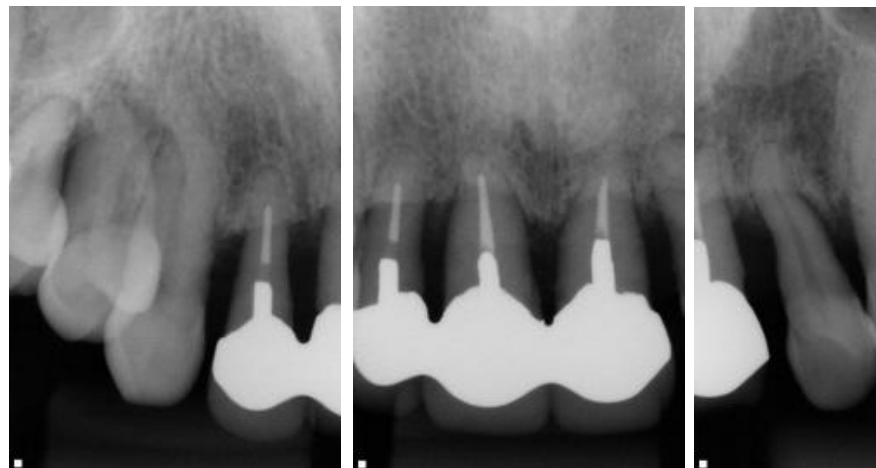
2010年 9月 16日



術前:2007年 5月 9日

メンテナンス時:

2010年 9月 16日



症例番号:2

申請者氏名:川里 邦夫

症例番号:2 歯周外科手術時:2007年 11月 20日

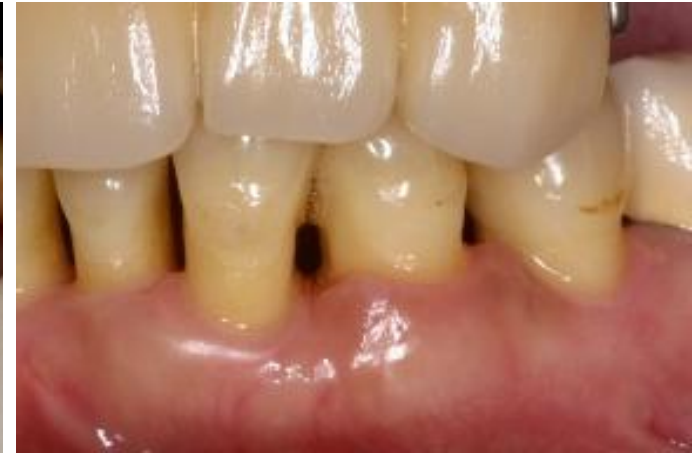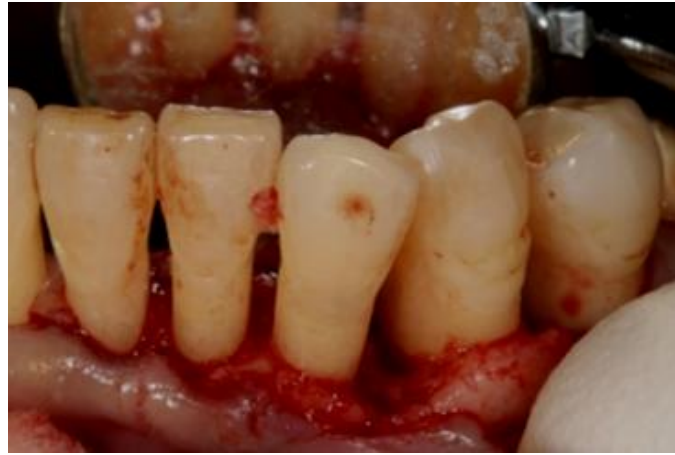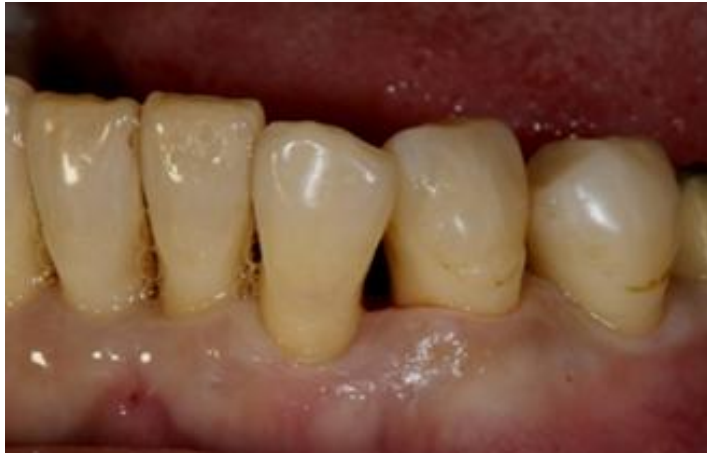部位:下顎左側側切歯、犬歯、第一小臼歯(32, 33, 34歯) 術式:歯肉剥離搔爬術

術前: 2007年 11月 20日

術中: 2007年 11月 20日

メンテナンス時:

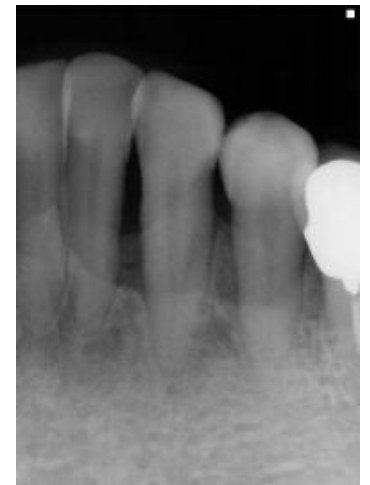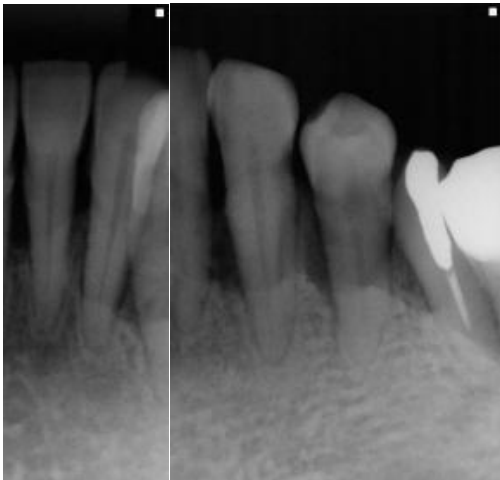
2010年 9月 16日



術前:2007年 5月 9日

メンテナンス時:

2010年 9月 16日



症例番号:2

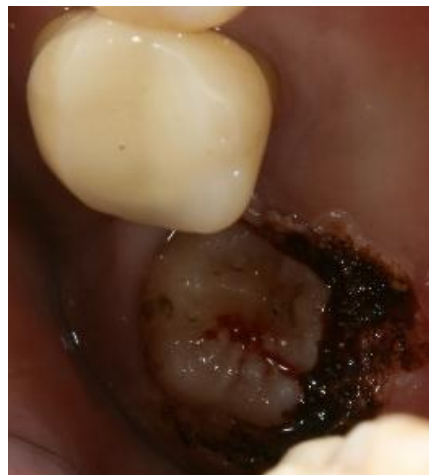申請者氏名:川里 邦夫

症例番号:2 周外科手術時:2008年 2月 22日

部位:上顎右側第三大臼齒(18齒)

術式:埋伏齒開窓

術中: 2008年 2月 22日

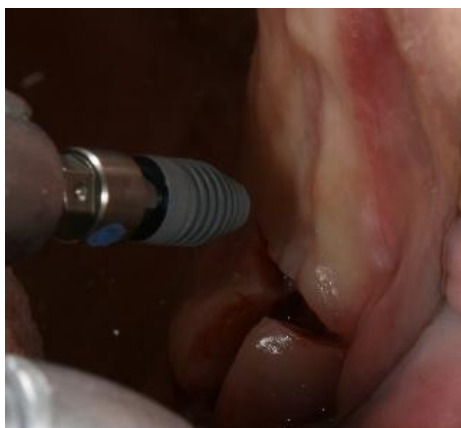

齒周外科手術時:2008年 4月 4日

部位:上顎左側第三大臼齒(28齒)

術式:インプラント埋入

術中: 2008年 4月 4日



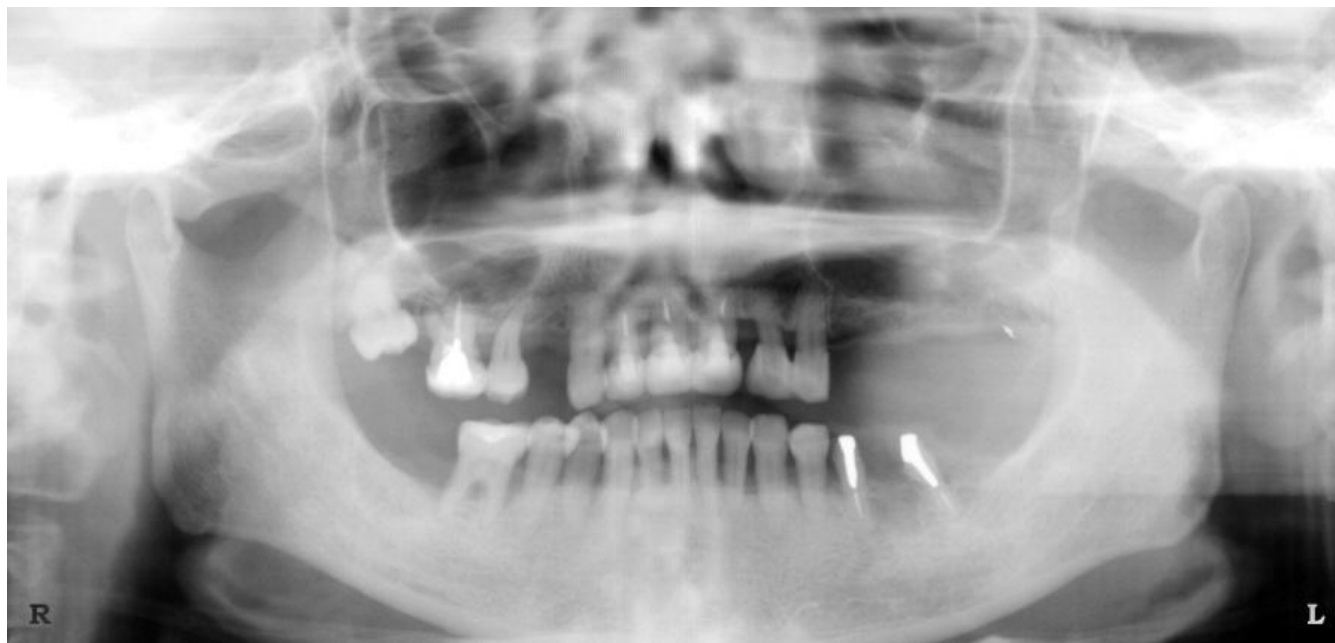症例番号:2

申請者氏名:川里 邦夫

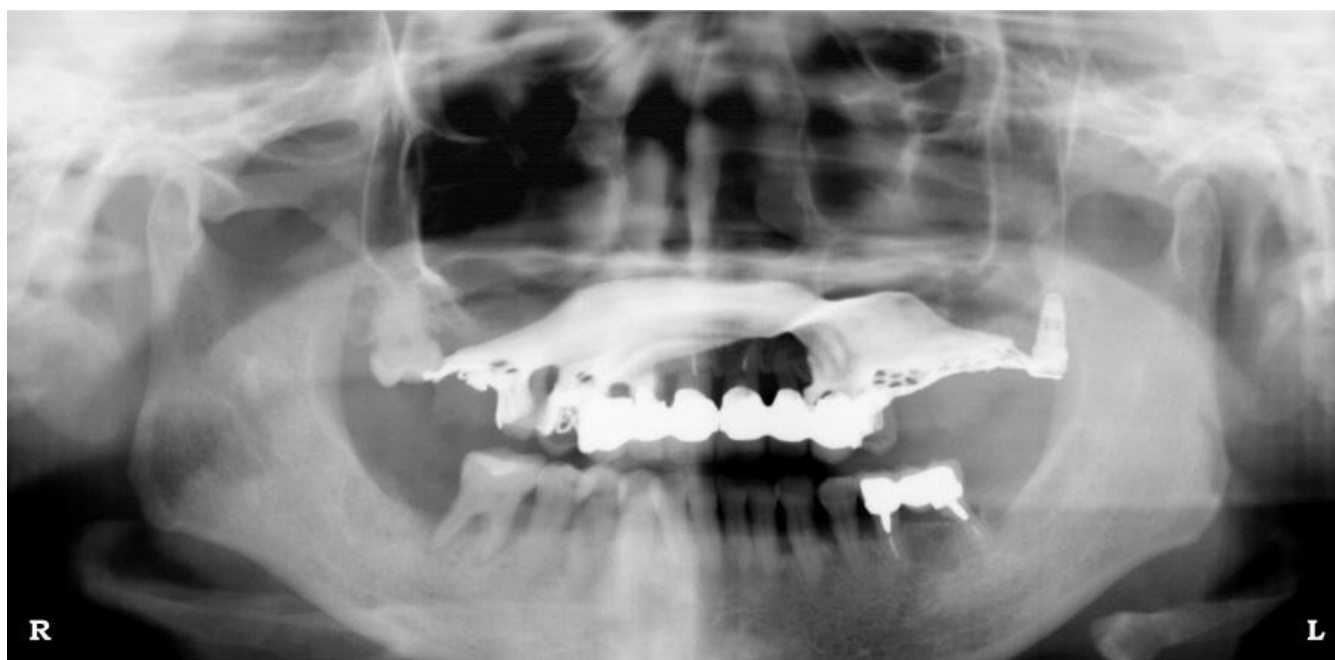症例番号: 2

パノラマX線写真

インプラント術前



インプラント術後



症例番号: 2

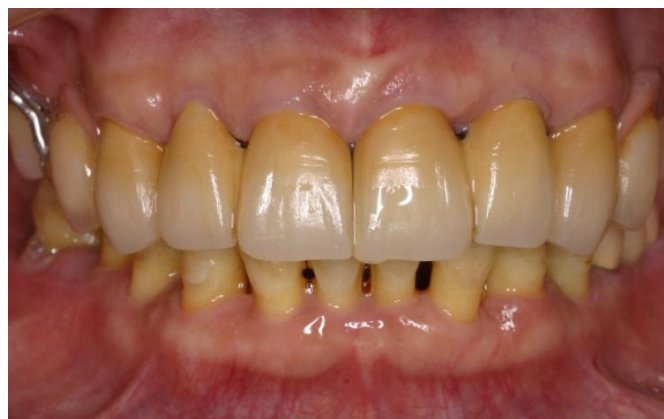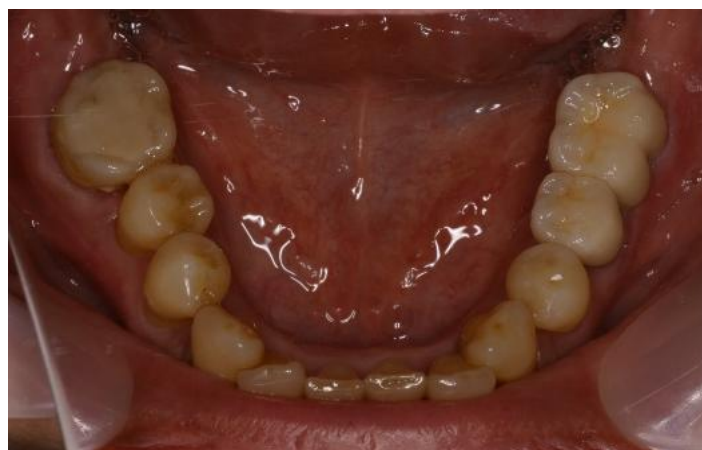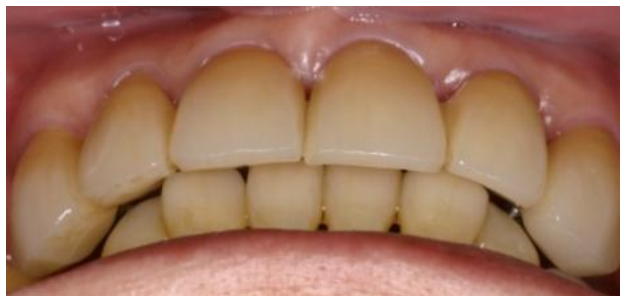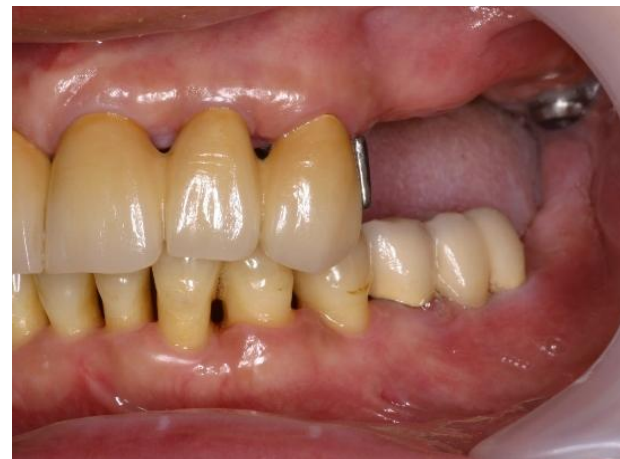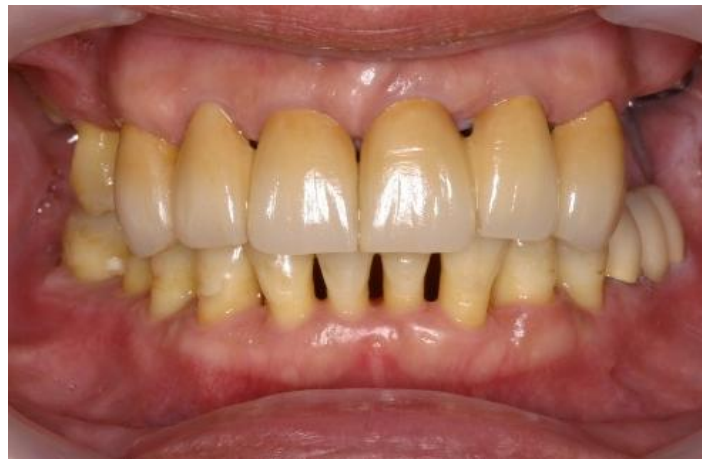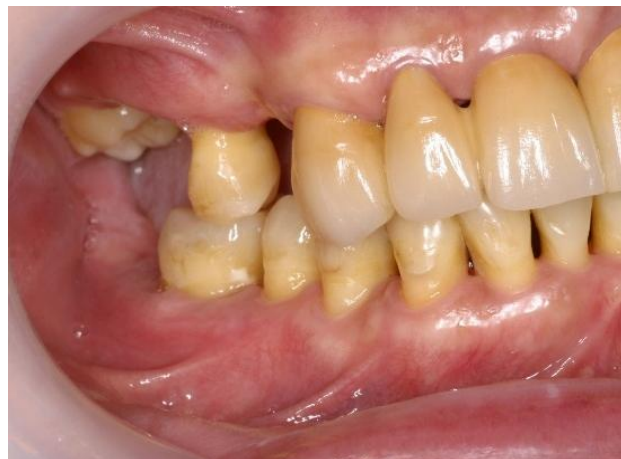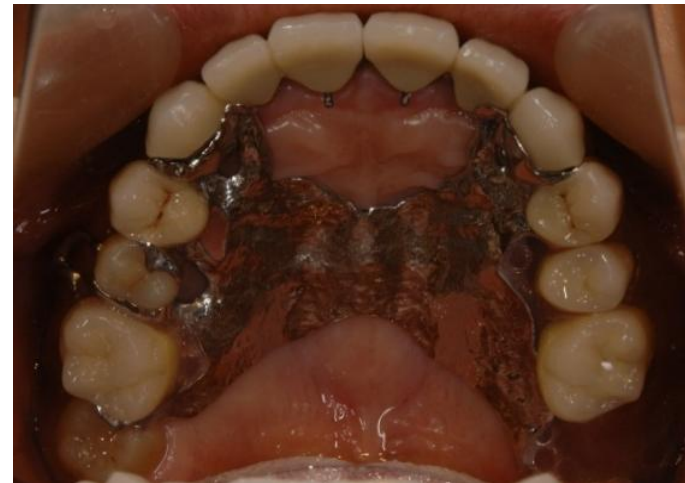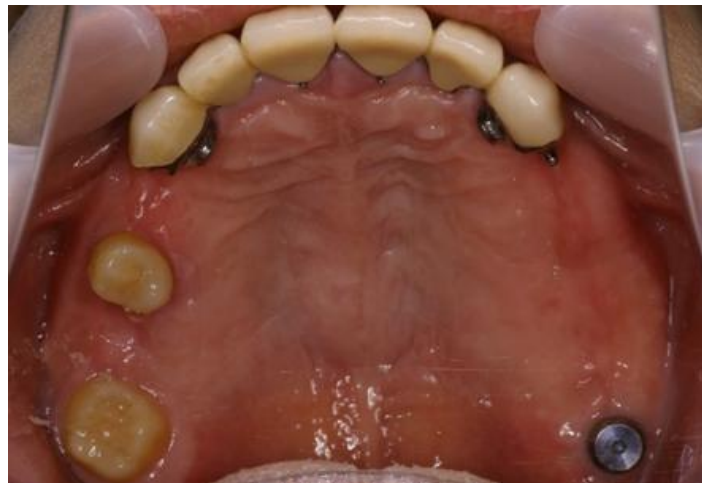申請者氏名: 川里 邦夫

症例番号: 2

最終補綴物

メンテナンス時:

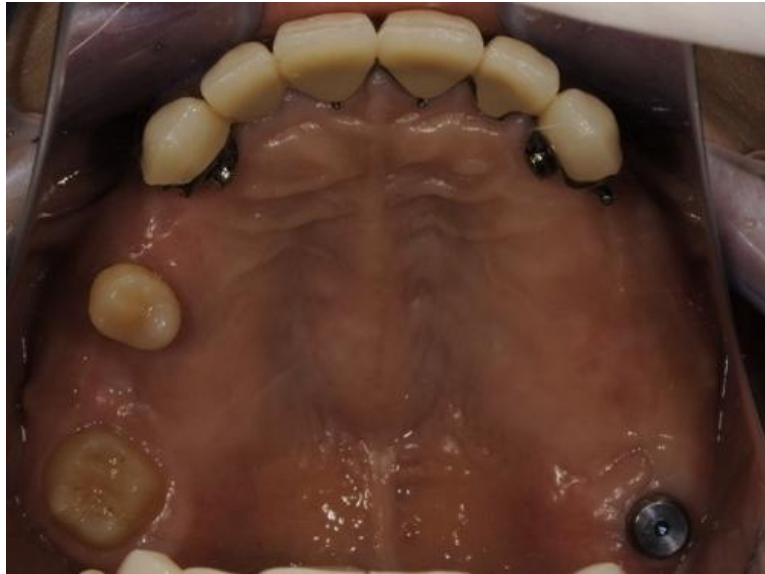2010年 9月 16日



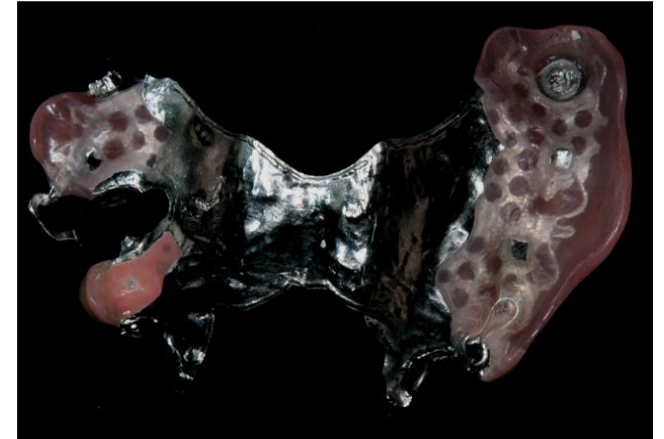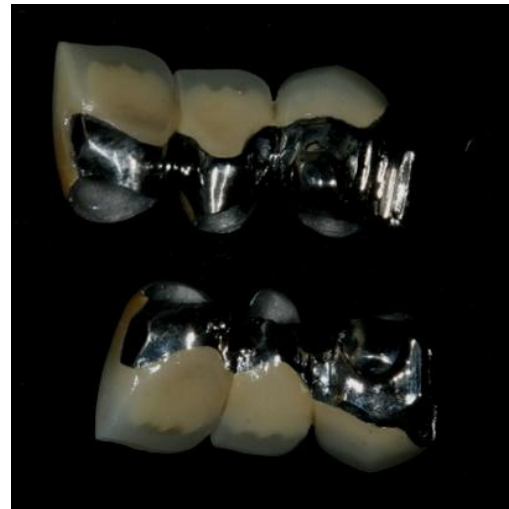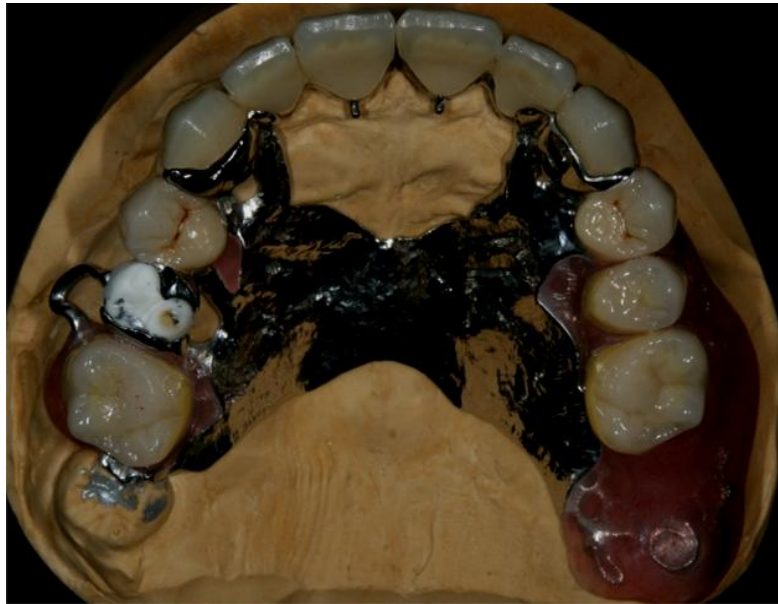
症例番号: 2

申請者氏名: 川里 邦夫

症例番号: 2



たった1本のインプラントの埋入で、
インプラントオーバーデンチャーによって
Kennedy class I が class III に改善された
そのため、
デンチャーによる天然歯の2次固定が強固になった



3 unit Br で正中の連結をおこなわず、
フェールセーフの補綴設計とした

症例番号: 2 申請者氏名: 川里 邦夫