

認定医試験 提出症例視覚資料

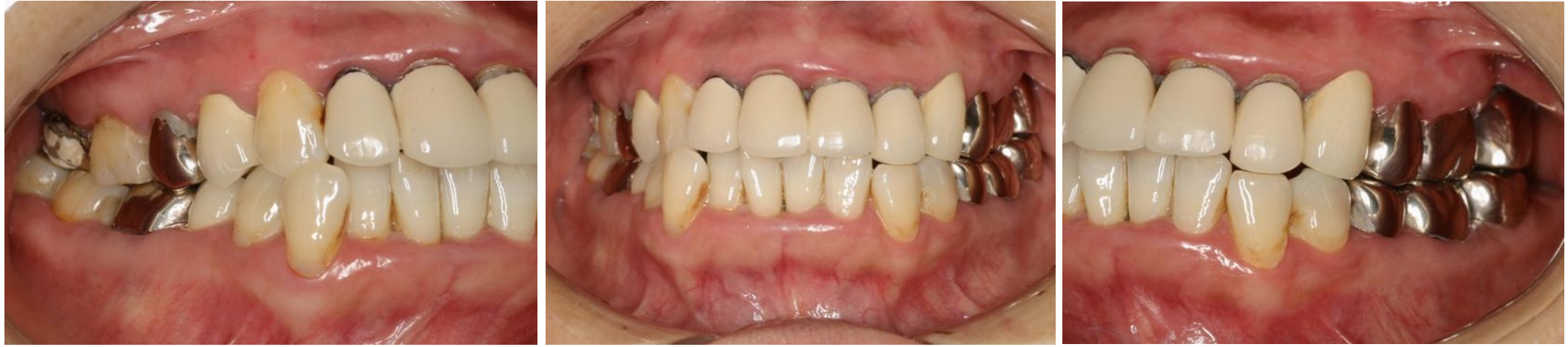- ◆ 症例番号 4 :初診時 55才、女性
- ◆ 初診時: 2003年 7月 30日
- ◆ メインテナンス時: 2010年 7月 28日
- ◆ 歯周外科手術:
 - ① 部位:上顎右側側切歯～上顎左側第二小臼歯
(12, 11, 21, 22, 23, 24歯)
(術式:歯肉剥離搔爬術)

症例番号:4

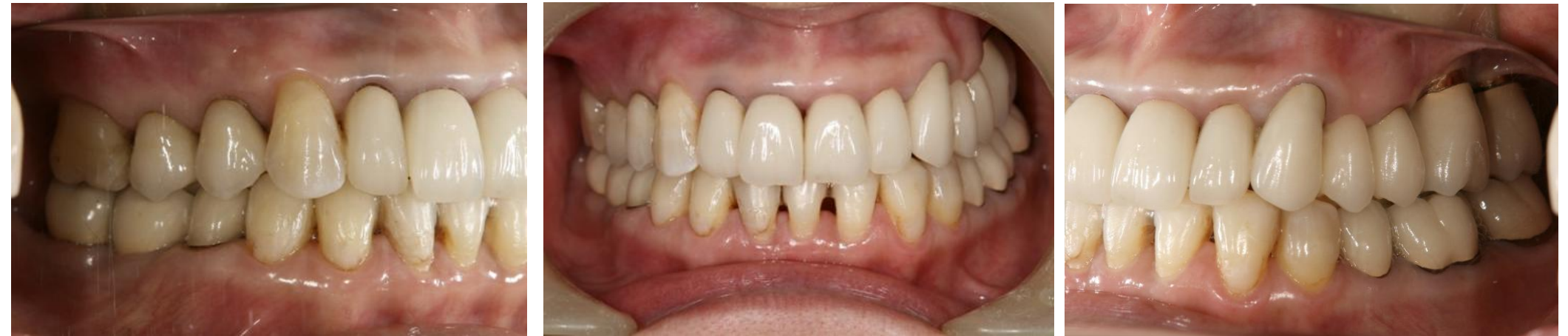申請者氏名:川里 邦夫

症例番号:4 口腔内写真

初診時: 2003年 7月 30日



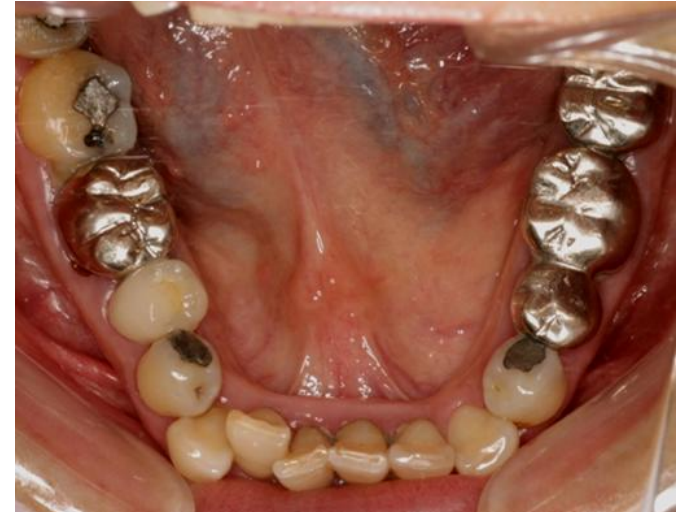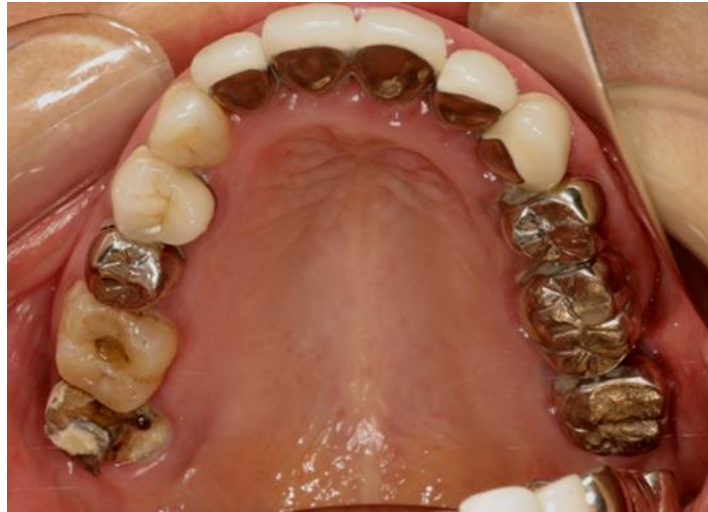メンテナンス時:2010年 7月 28日



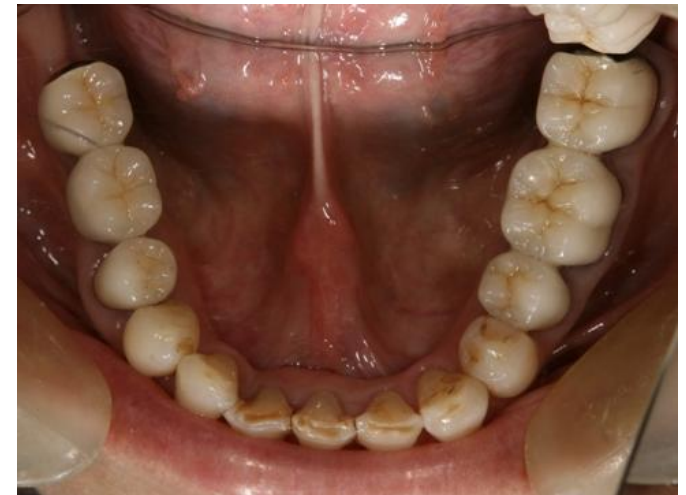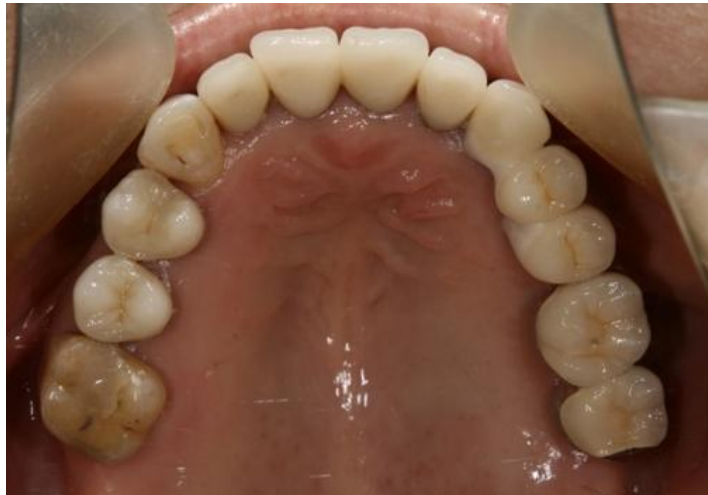症例番号:4 申請者氏名:川里 邦夫

症例番号:4 口腔内写真・咬合面

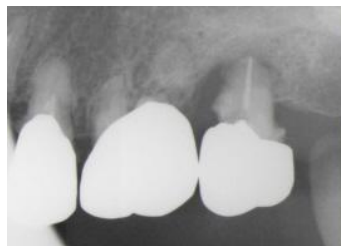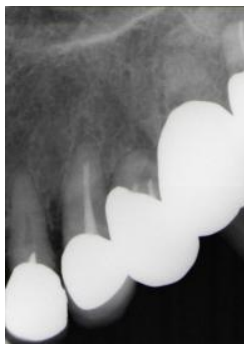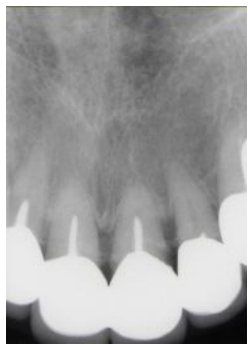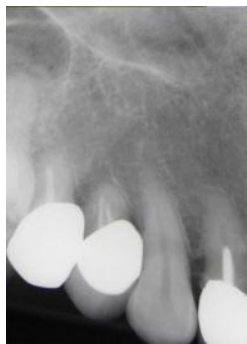
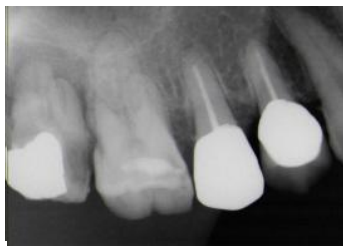
初診時:
2003年
7月
30日



メンテナンス時:
2010年
7月
28日

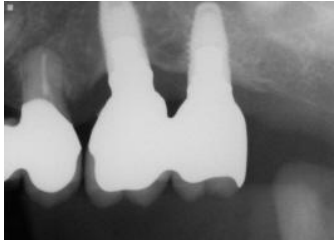
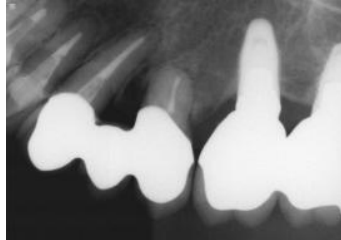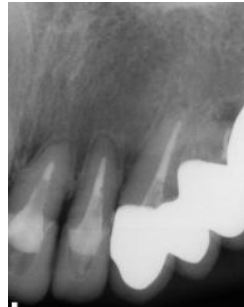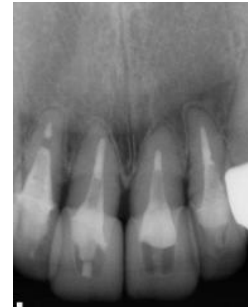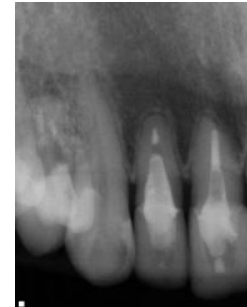
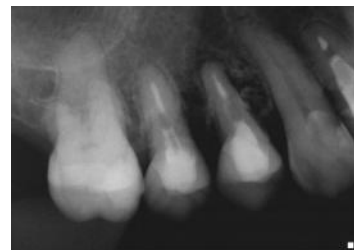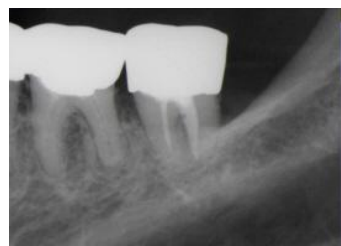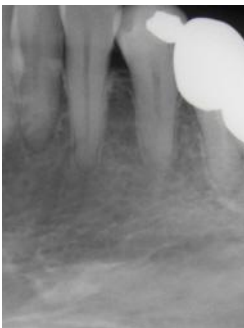
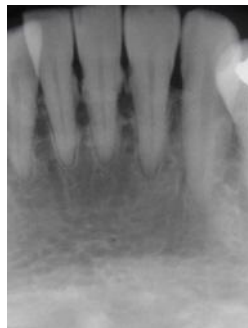
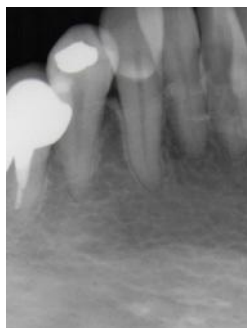


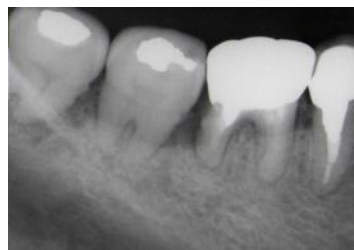症例番号:4 申請者氏名:川里 邦夫



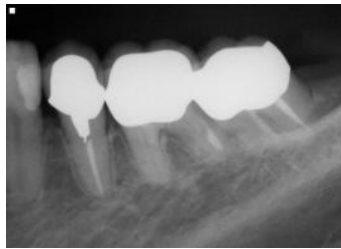
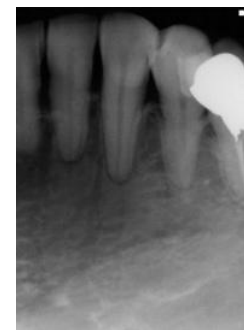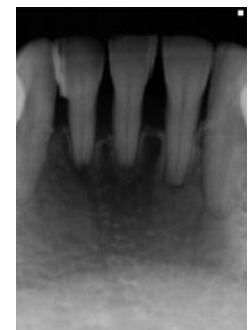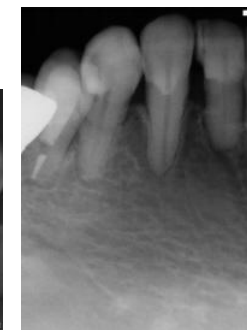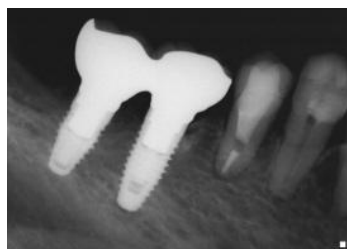症例番号:4 X線写真

初診時:2007年 7月 30日



メンテナンス時:

2010年 7月 28日



症例番号:4

申請者氏名:川里 邦夫

症例番号:4 歯周外科手術時:2005年 2月 9日

部位:上顎右側側切歯～上顎左側第二小臼歯(12, 11, 21, 22, 23, 24歯)

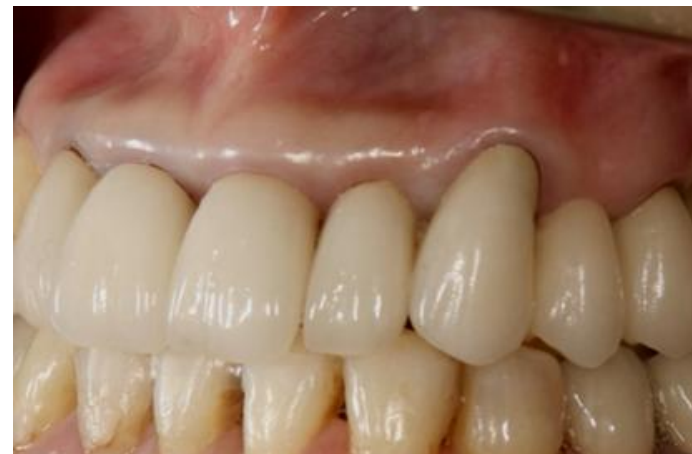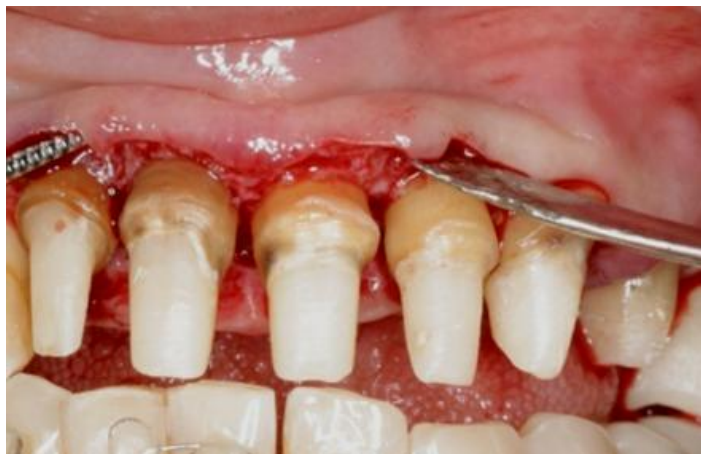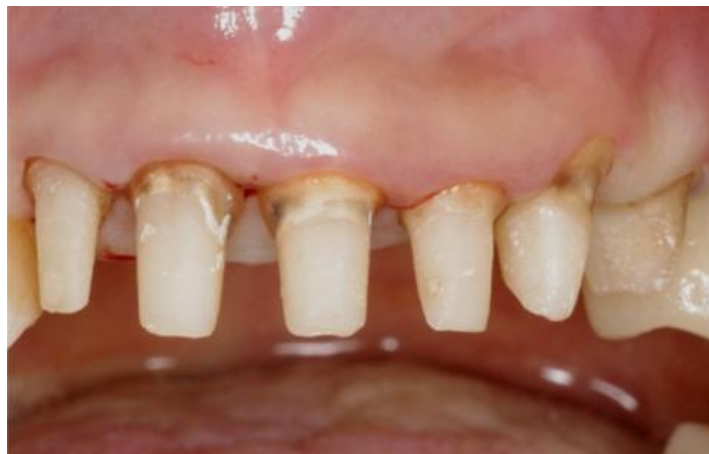術式:歯肉剥離搔爬術

術前: 2005年 4月 9日

術中: 2005年 4月 9日

メンテナンス時:

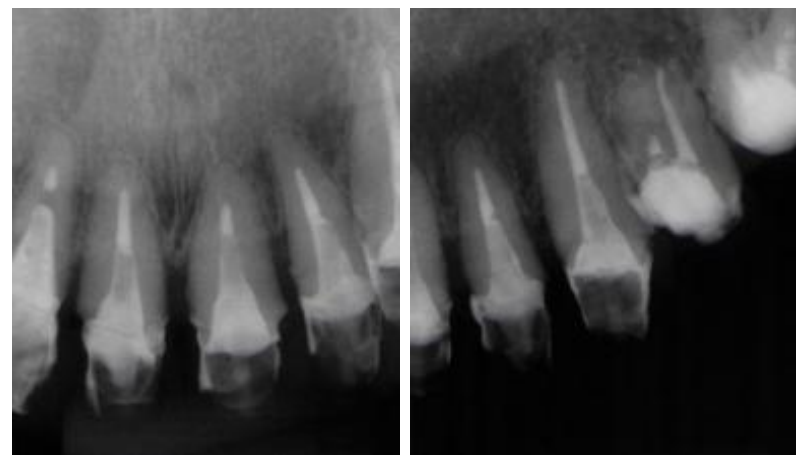
2010年 7月 28日



術前:2005年 2月 9日

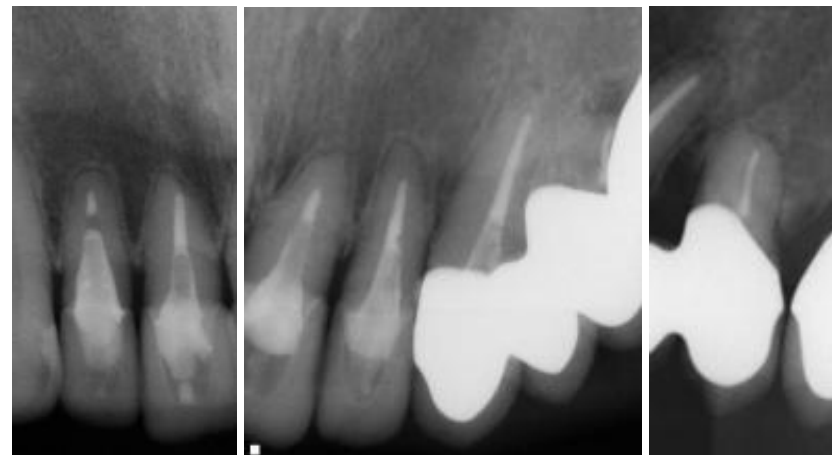
メンテナンス時:

2010年 7月 28



症例番号:4

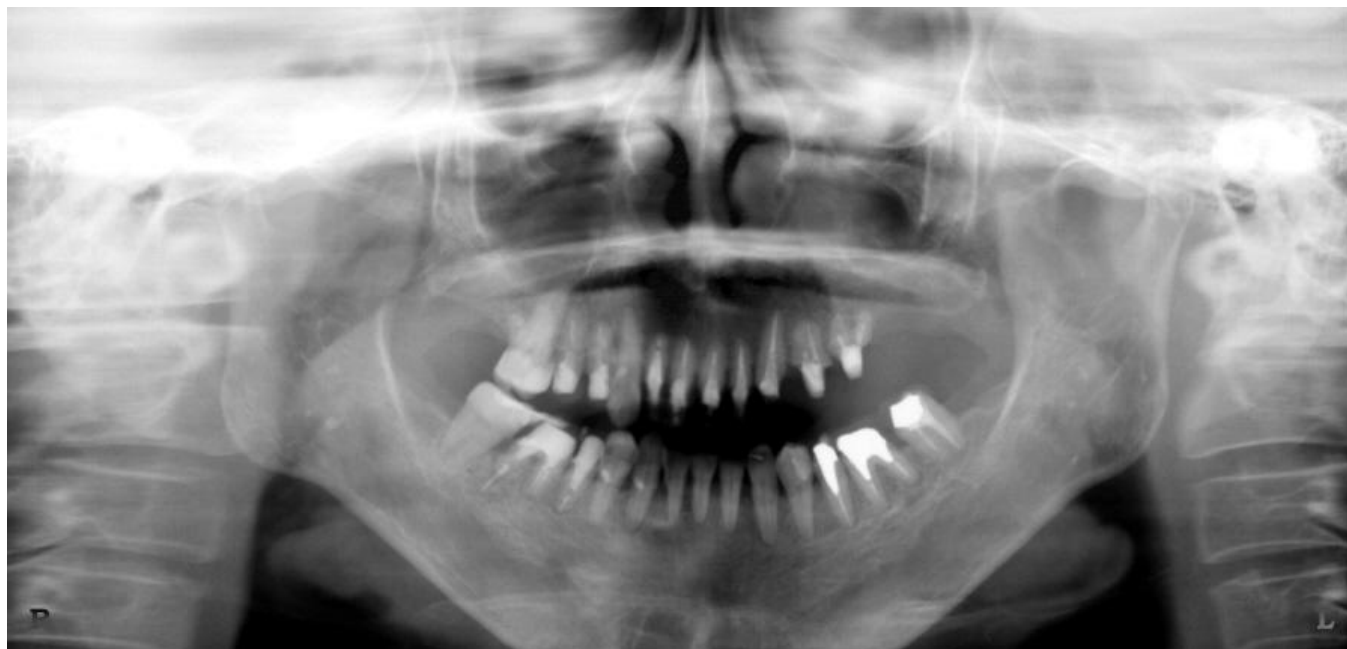申請者氏名:川里 邦夫



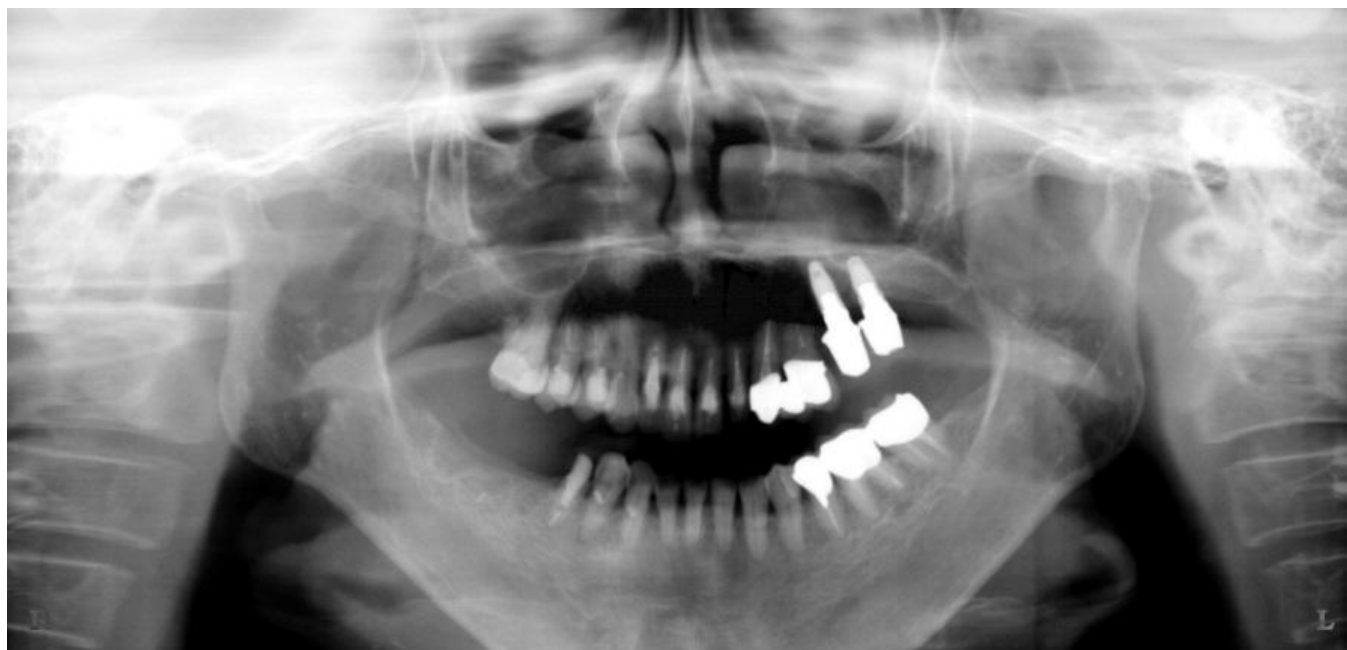症例番号: 4

パノラマX線写真

インプラント術前



インプラント術後



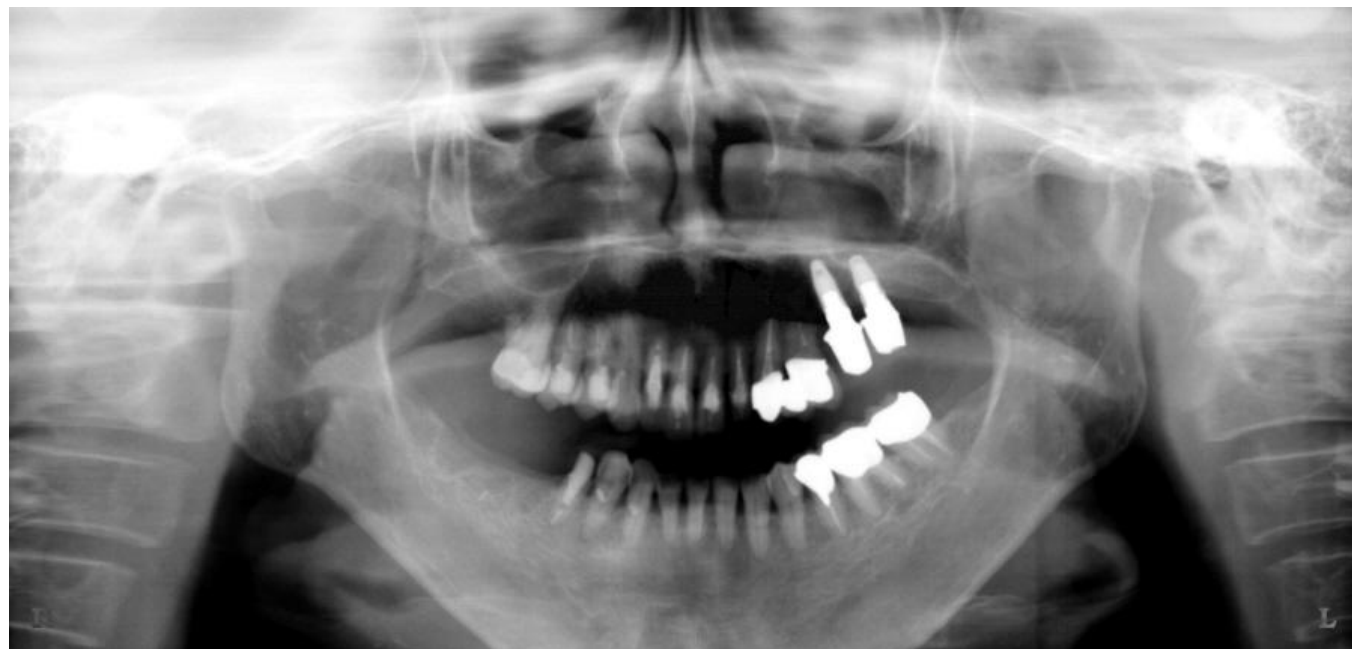症例番号: 4

申請者氏名: 川里 邦夫

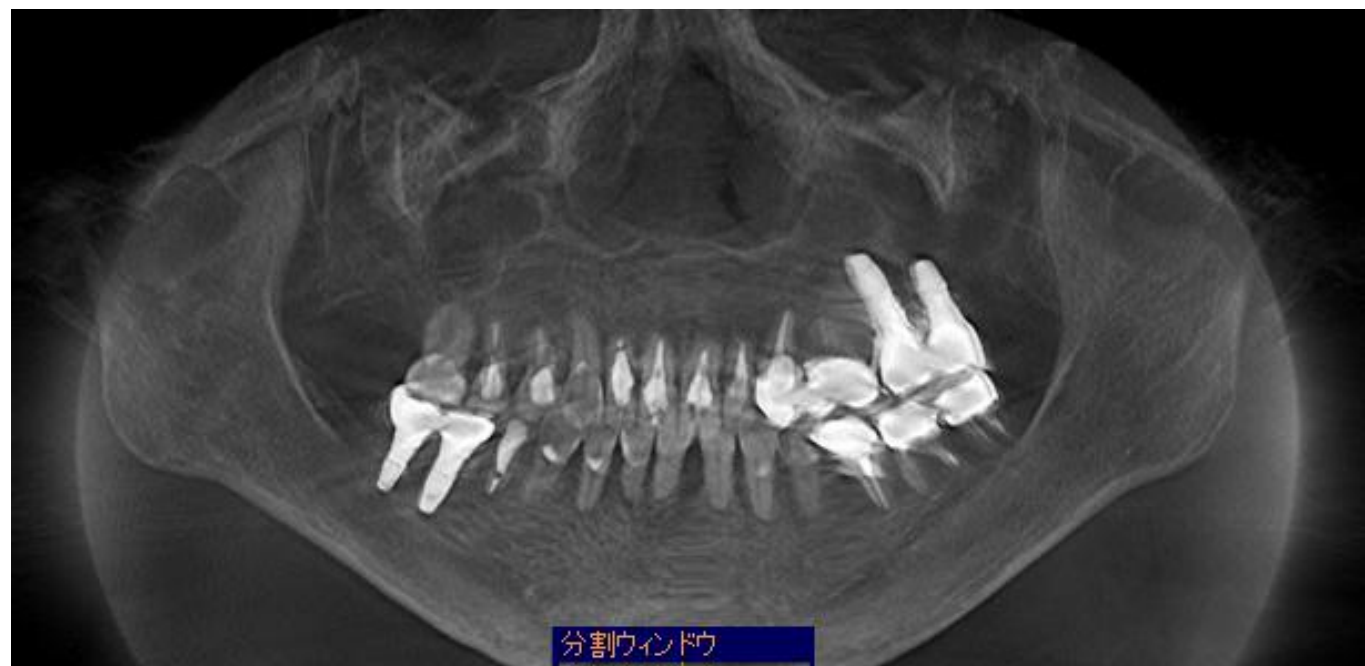症例番号: 4

パノラマX線写真

インプラント術前



インプラント術後

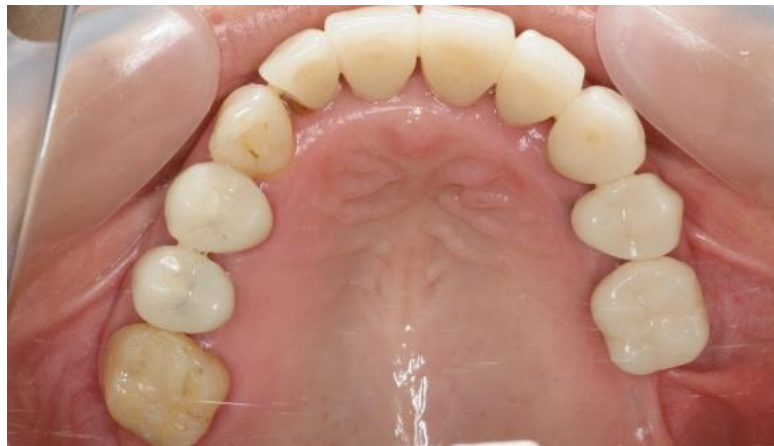

症例番号: 4

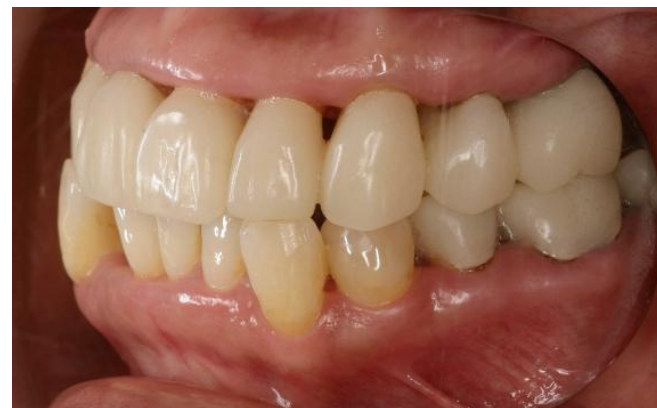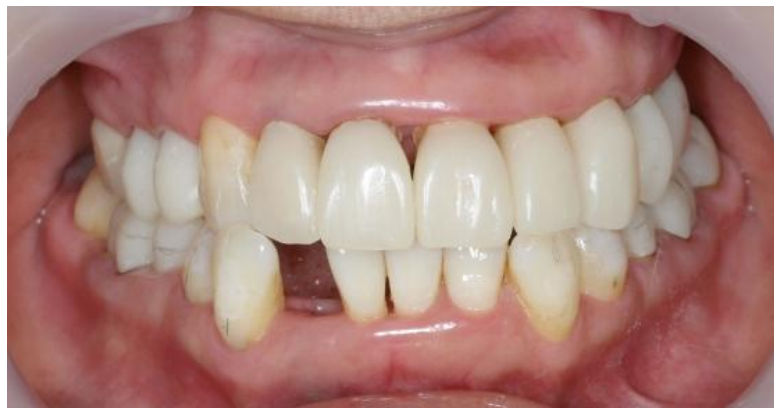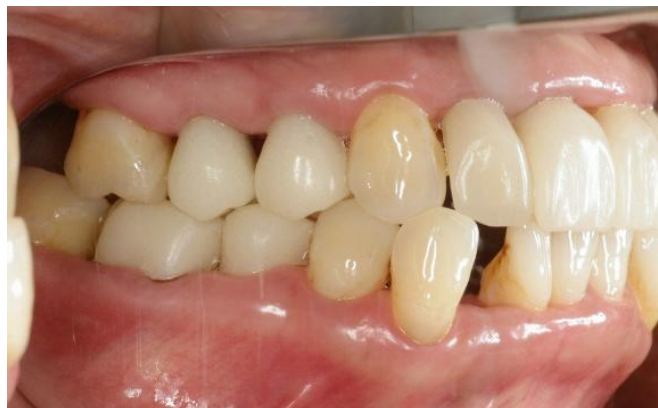申請者氏名: 川里 邦夫

症例番号: 4

1回目プロビジョナル

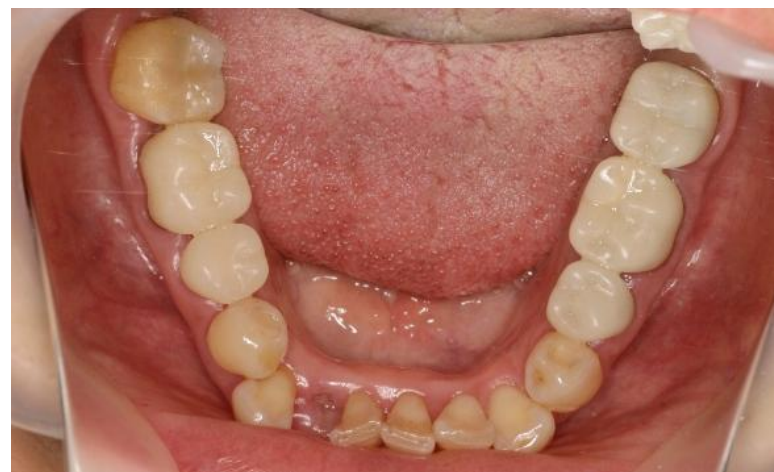

上顎左側第2小臼歯(25歯)欠損



矯正治療のため

下顎右側側切歯(42歯)を抜歯

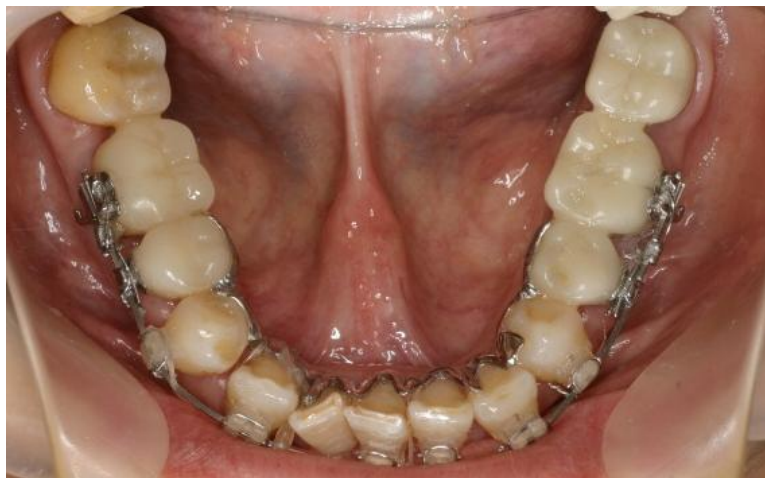
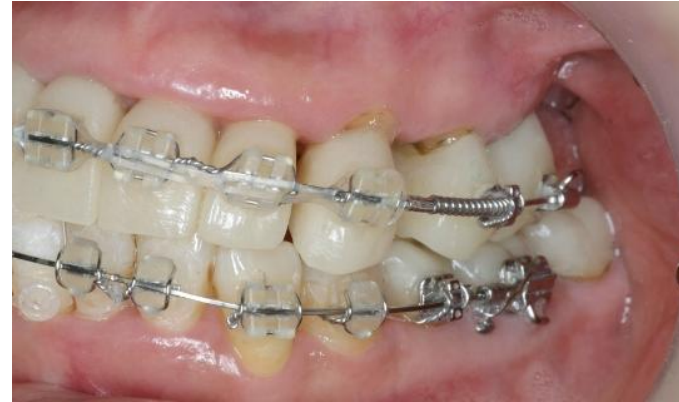
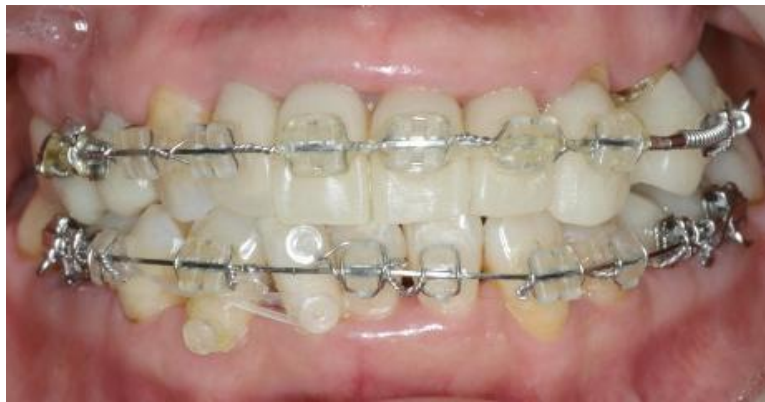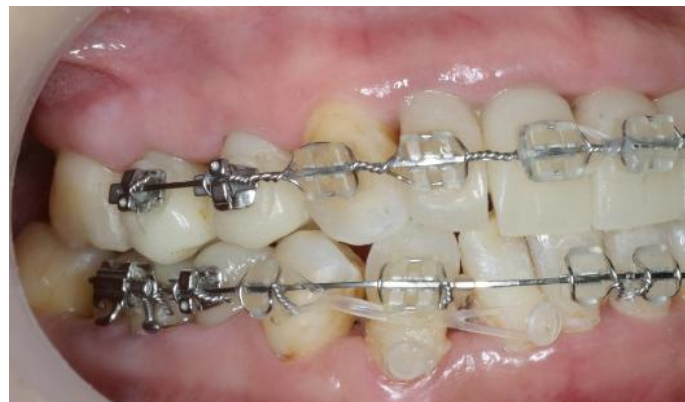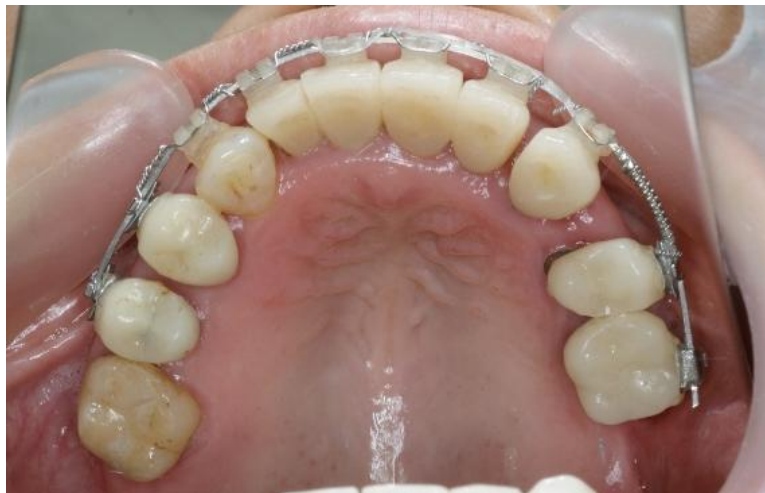症例番号: 4

申請者氏名: 川里 邦夫

症例番号: 4

矯正治療

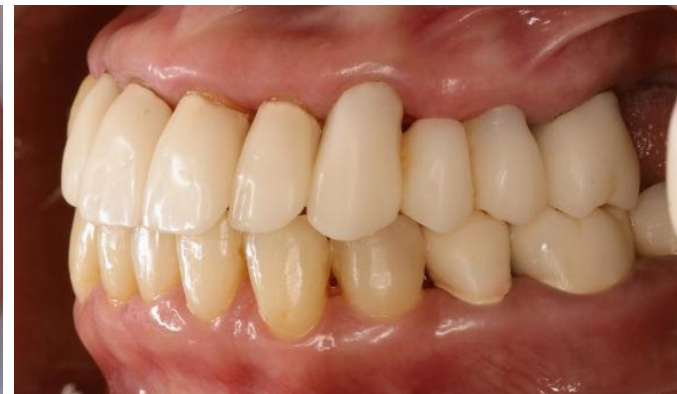
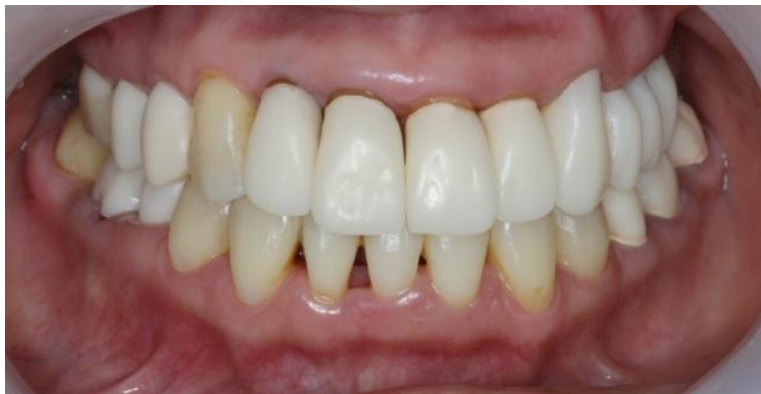
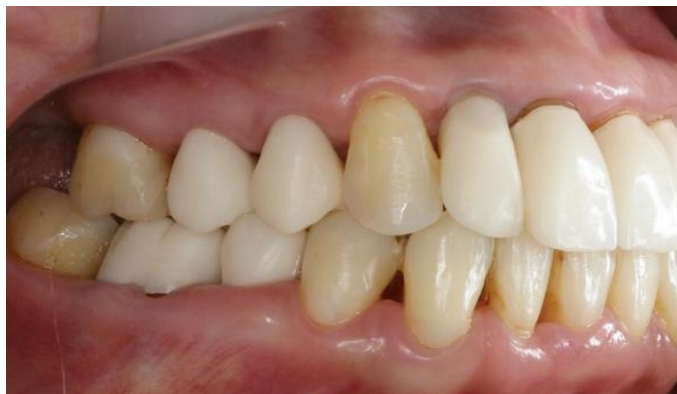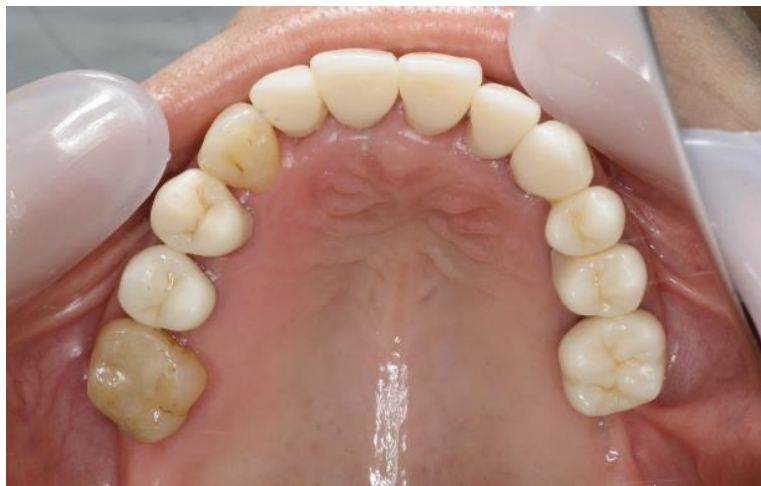症例番号: 4

申請者氏名: 川里 邦夫

症例番号: 4

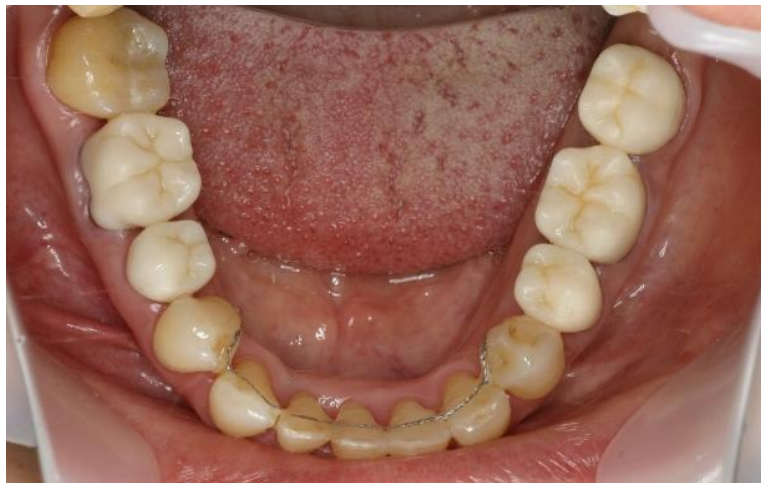2回目プロビジョナル



26歯保存不可能

47, 46歯保存不可能のため

インプラント埋入



症例番号: 4

申請者氏名: 川里 邦夫