

専門医試験 提出症例視覚資料

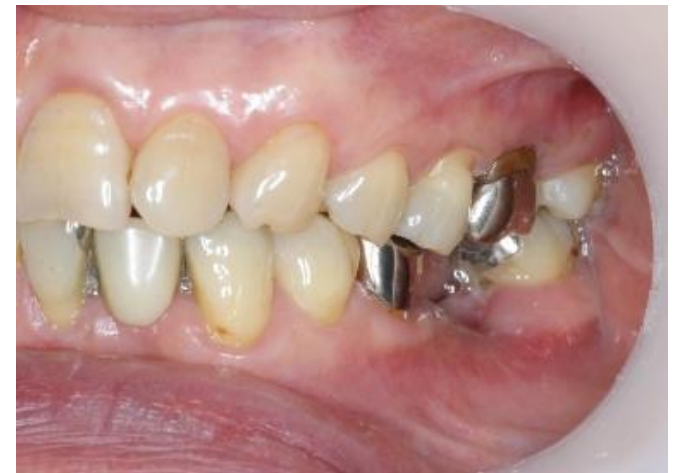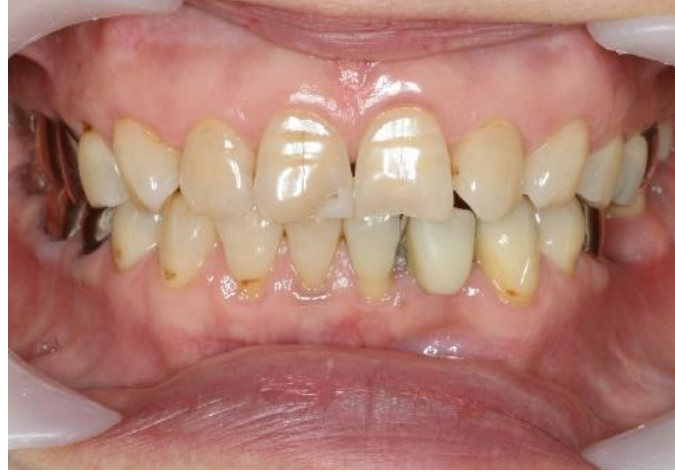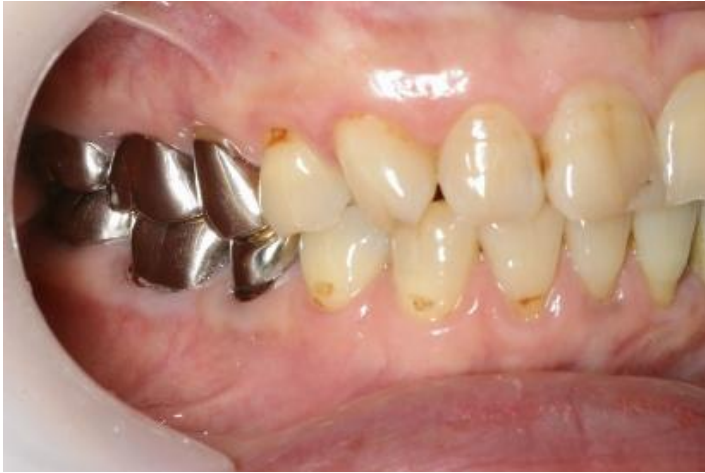- ◆ 症例番号 8 : 初診時 57才、女性
- ◆ 初診時: 2007年 3月 13日
- ◆ メインテナンス時: 2010年 8月 9日
- ◆ 歯周外科手術:
 - ① 部位: 下顎左側第二大臼歯(37歯)
(術式: 歯肉剥離搔爬術、ヘミセクション)
 - ② 部位: 上顎左側第一大臼歯(26歯)
(術式: 歯肉剥離搔爬術、ルートリセクション(頬側遠心根))

症例番号: 8

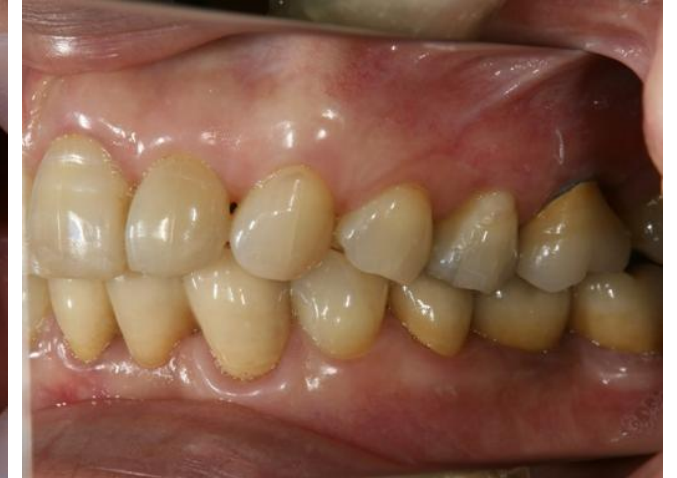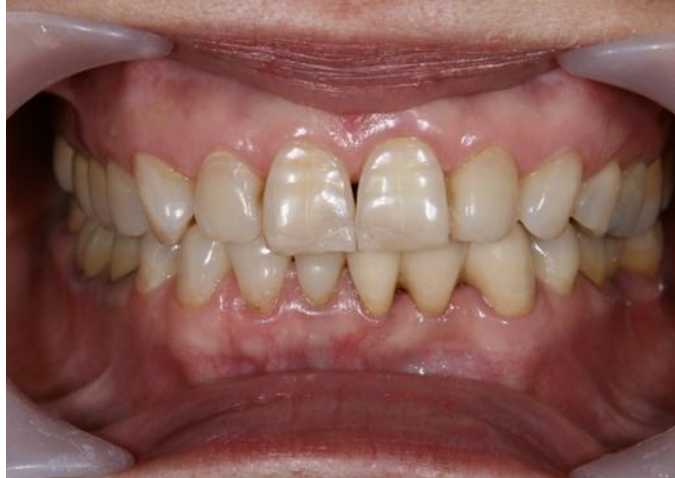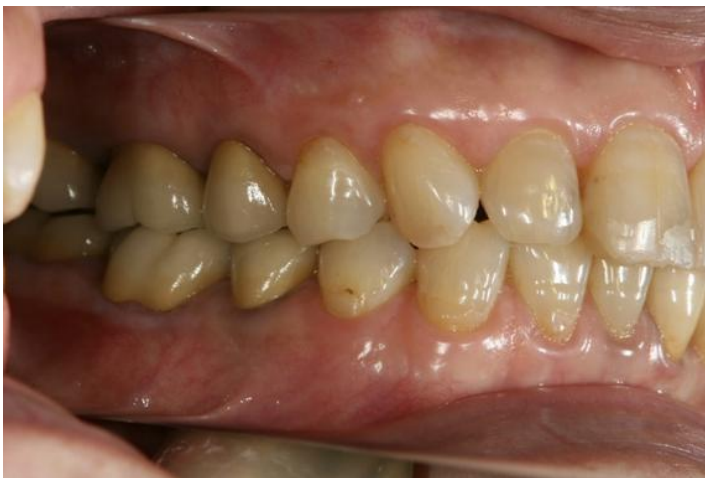申請者氏名: 川里 邦夫

症例番号:8 口腔内写真

初診時: 2007年 3月 13日



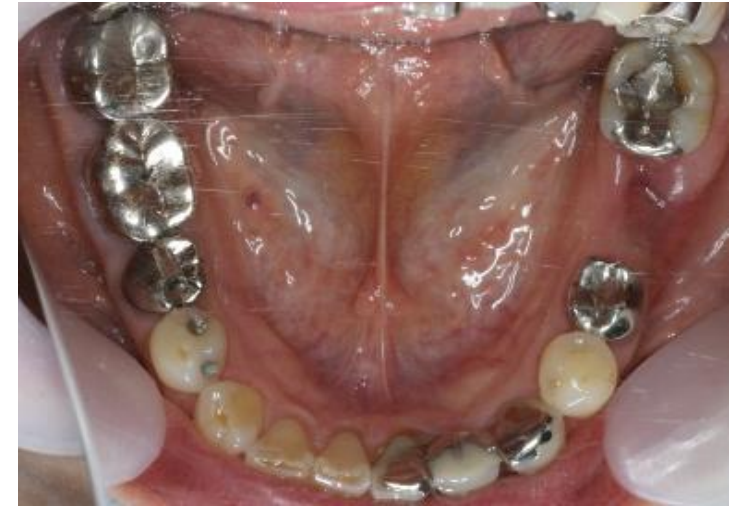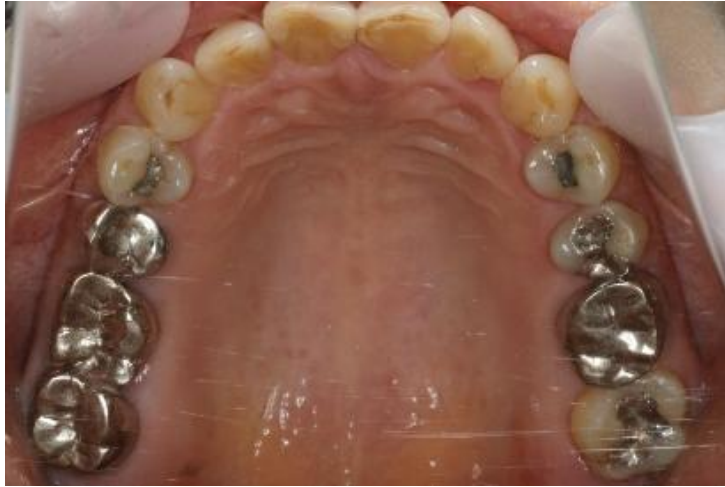メンテナンス時:2010年 8月 9日



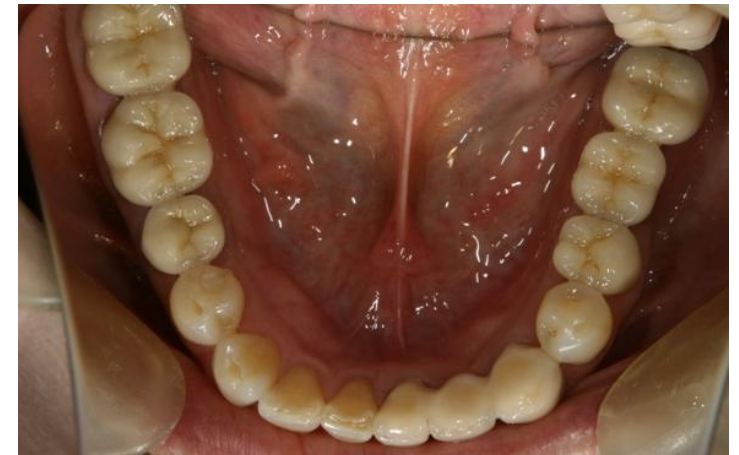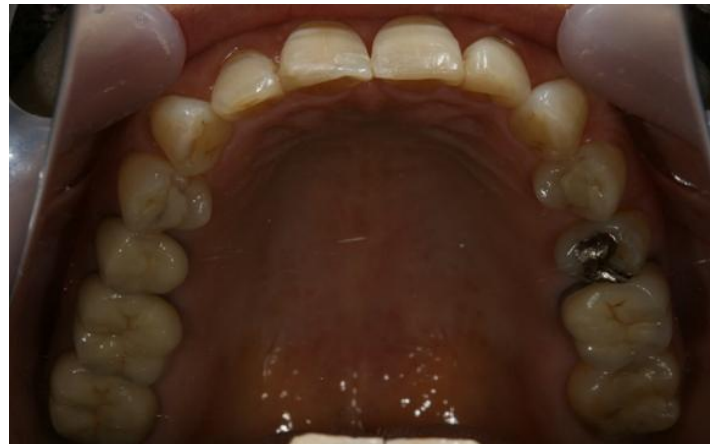症例番号:8 申請者氏名:川里 邦夫

症例番号:8 口腔内写真・咬合面

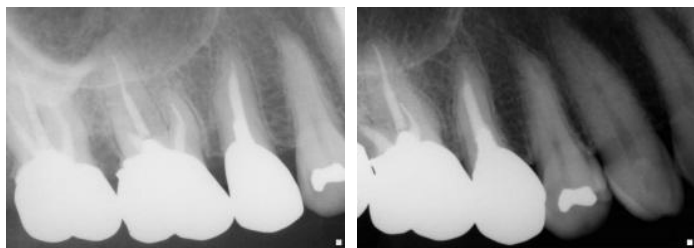初診時:
2007年
3月
13日



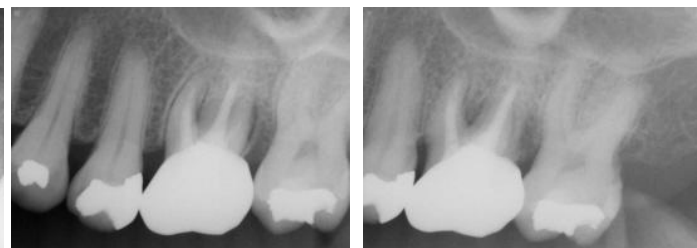
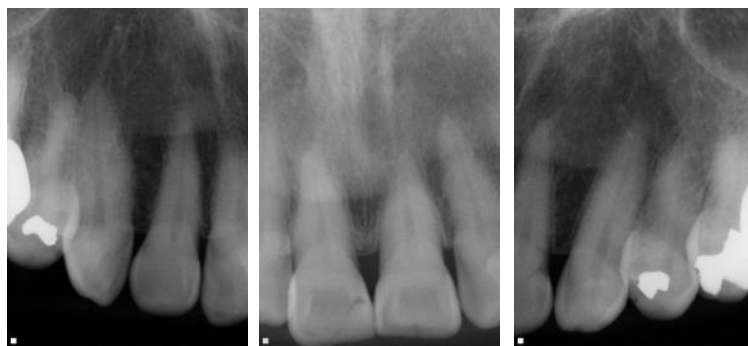
メンテナンス時:
2010年
8月
9日



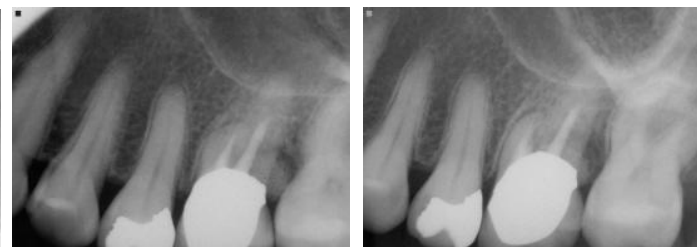
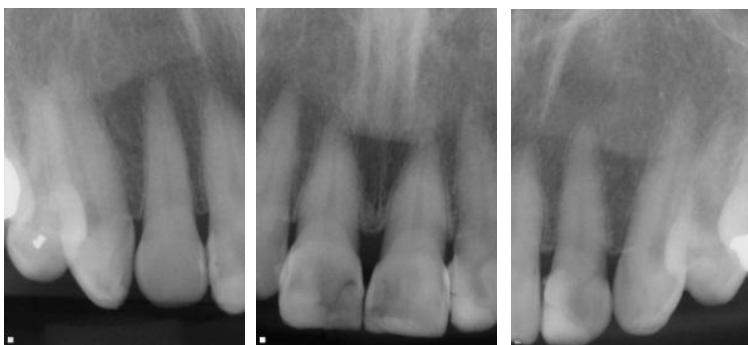
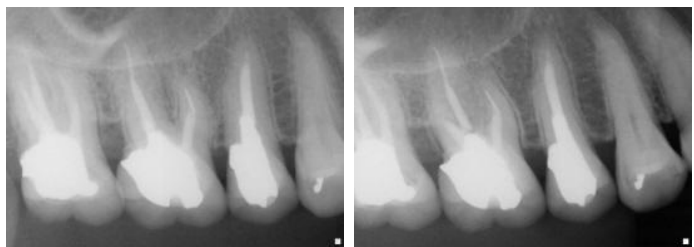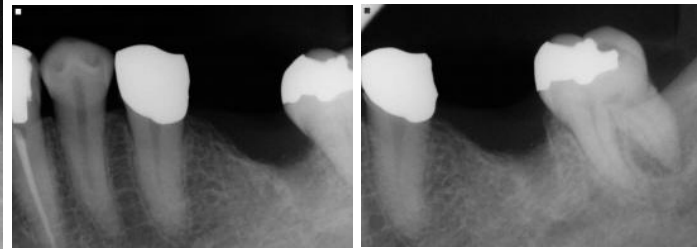
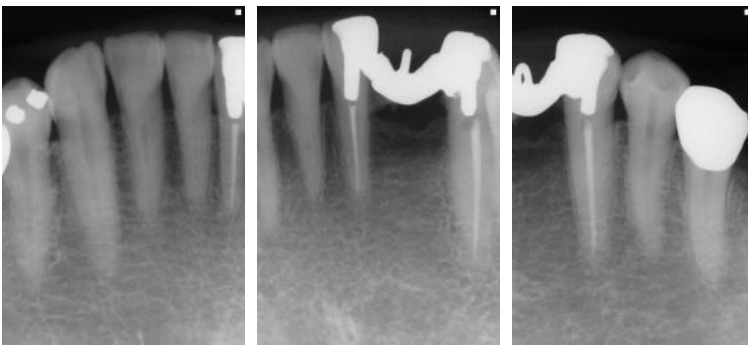
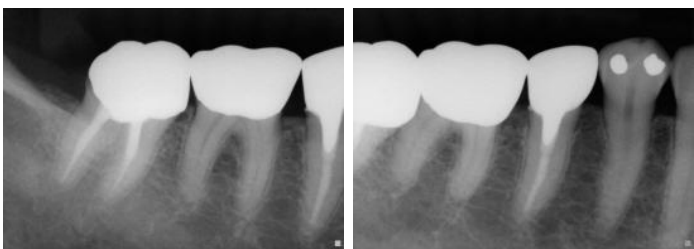
症例番号:8 申請者氏名:川里 邦夫



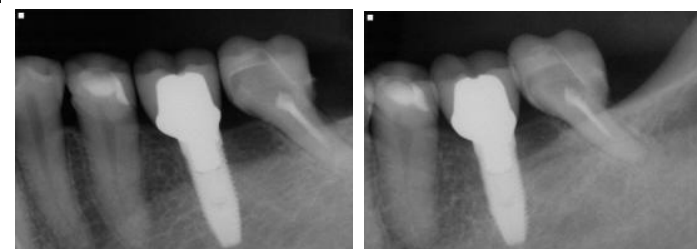
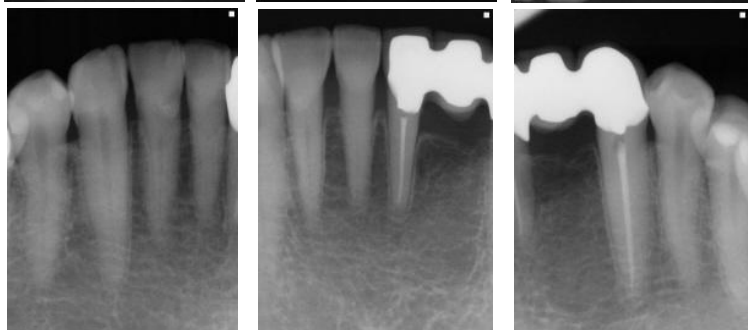
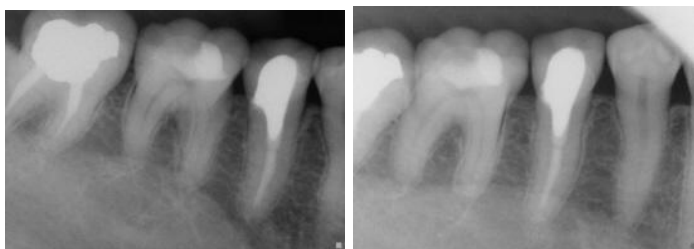症例番号:8 X線写真



初診時:2007年 3月 13日



メンテナンス時:
2010年 8月 9日



症例番号:8 申請者氏名:川里 邦夫

症例番号:8 歯周外科手術時:2007年 10月 27日

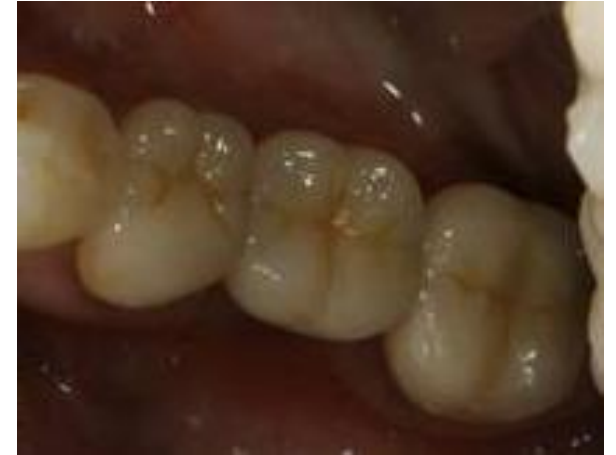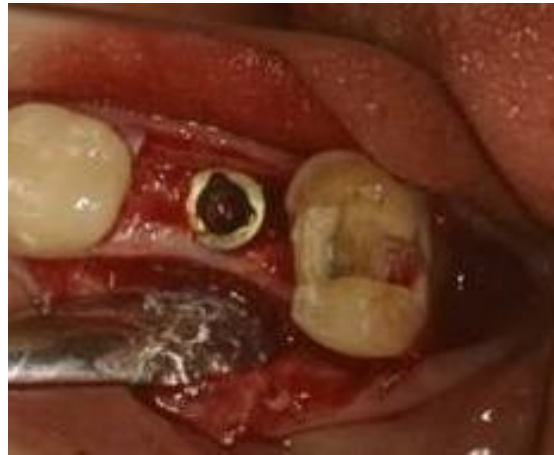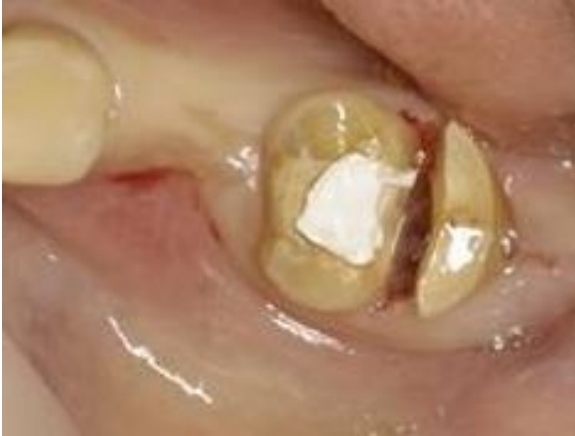部位:下顎左側第二大臼歯(37歯) 術式:歯肉剥離搔爬術、ヘミセクション

術前: 2007年 10月 27日

術中: 2007年 10月 27日

メンテナンス時:

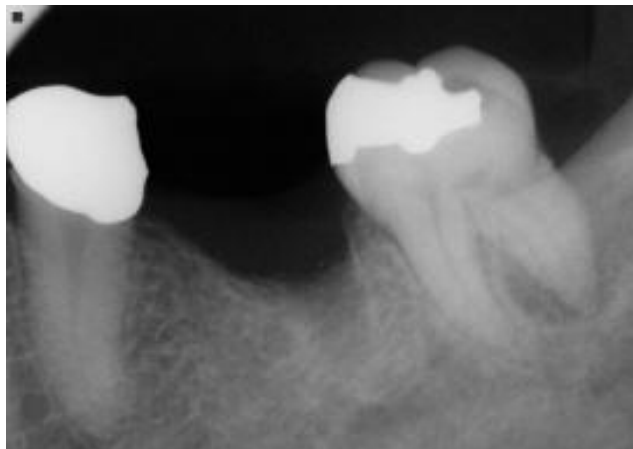2010年 8月 9日



術前:2007年 3月 13日

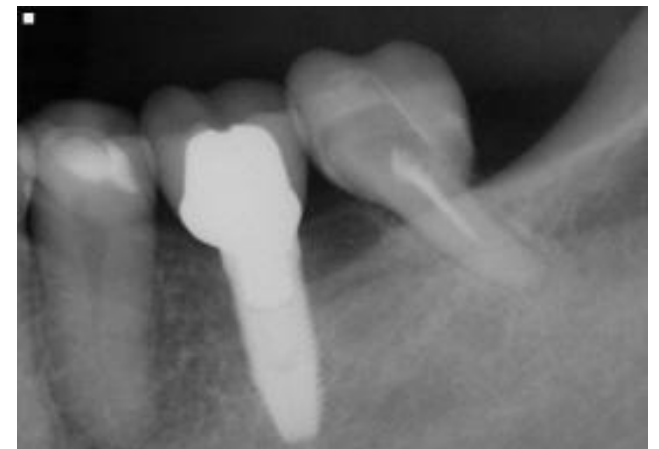メンテナンス時:

2010年 8月 9日



症例番号:8

申請者氏名:川里 邦夫



症例番号:8 歯周外科手術時:2008年 6月 7日

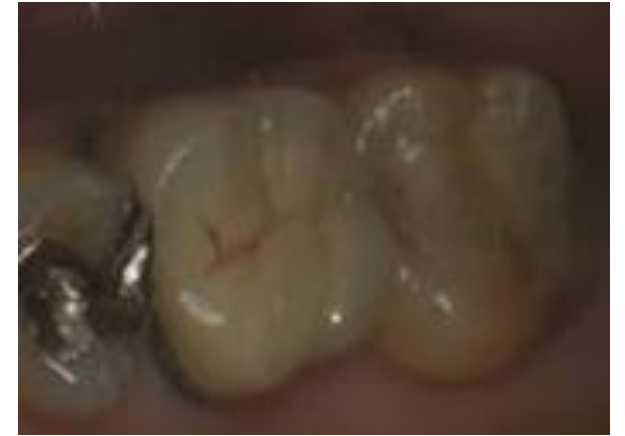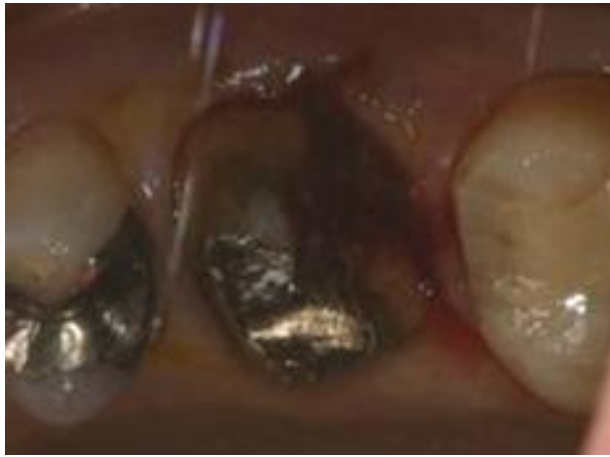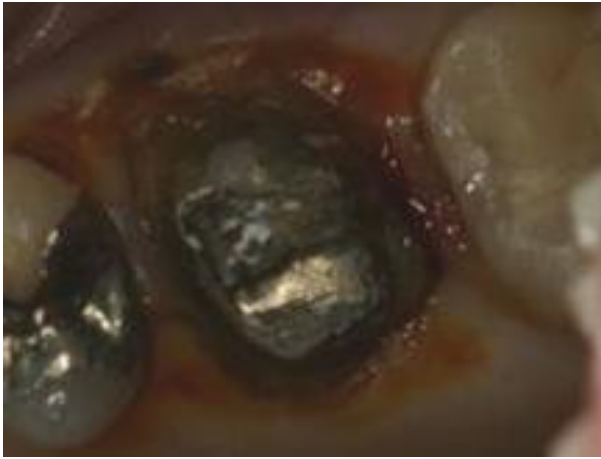
部位:上顎左側第一大臼歯(26歯) 術式:歯肉剥離搔爬術、ルートリセクション

術前: 2008年 6月 7日

術中: 2008年 6月 7日

メンテナンス時:

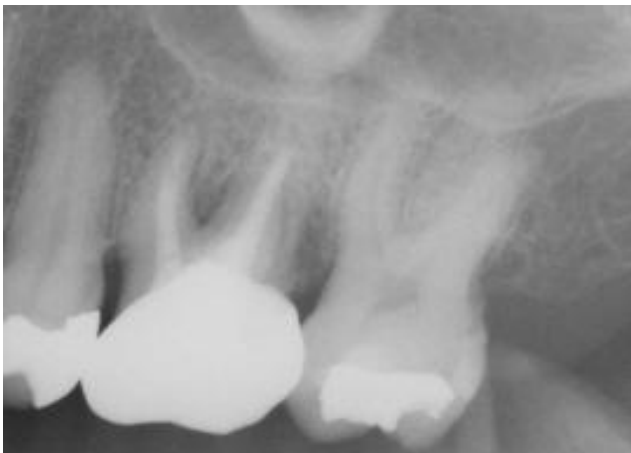2010年 8月 9日



術前:2007年 3月 13日

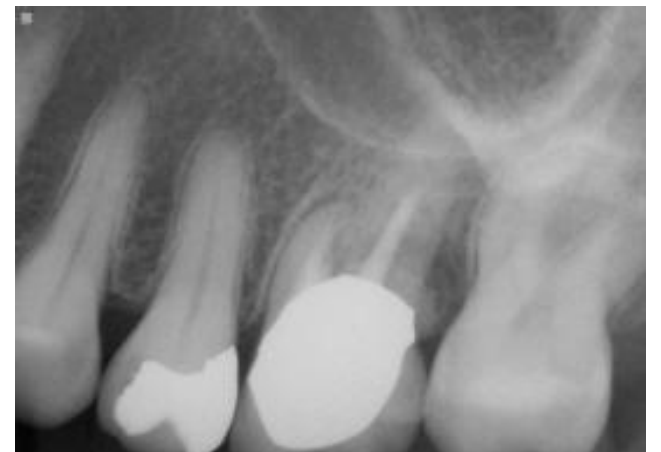メンテナンス時:

2010年 8月 9日



症例番号:8

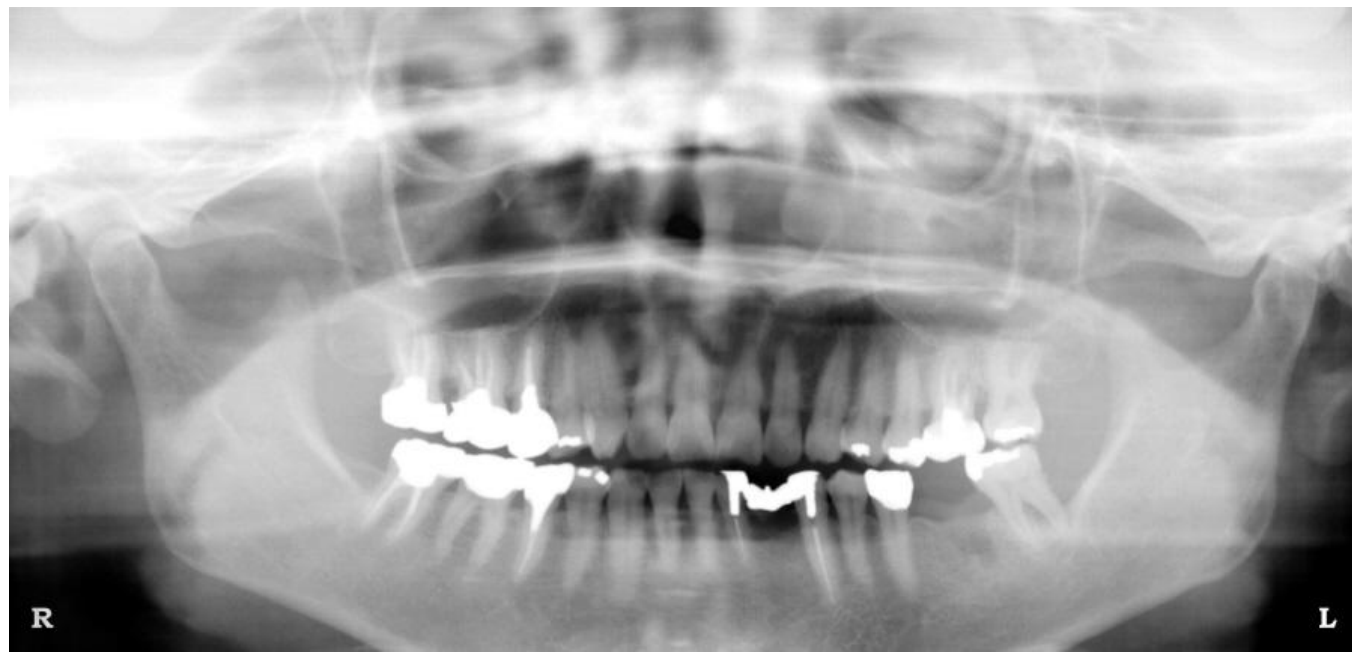申請者氏名:川里 邦夫



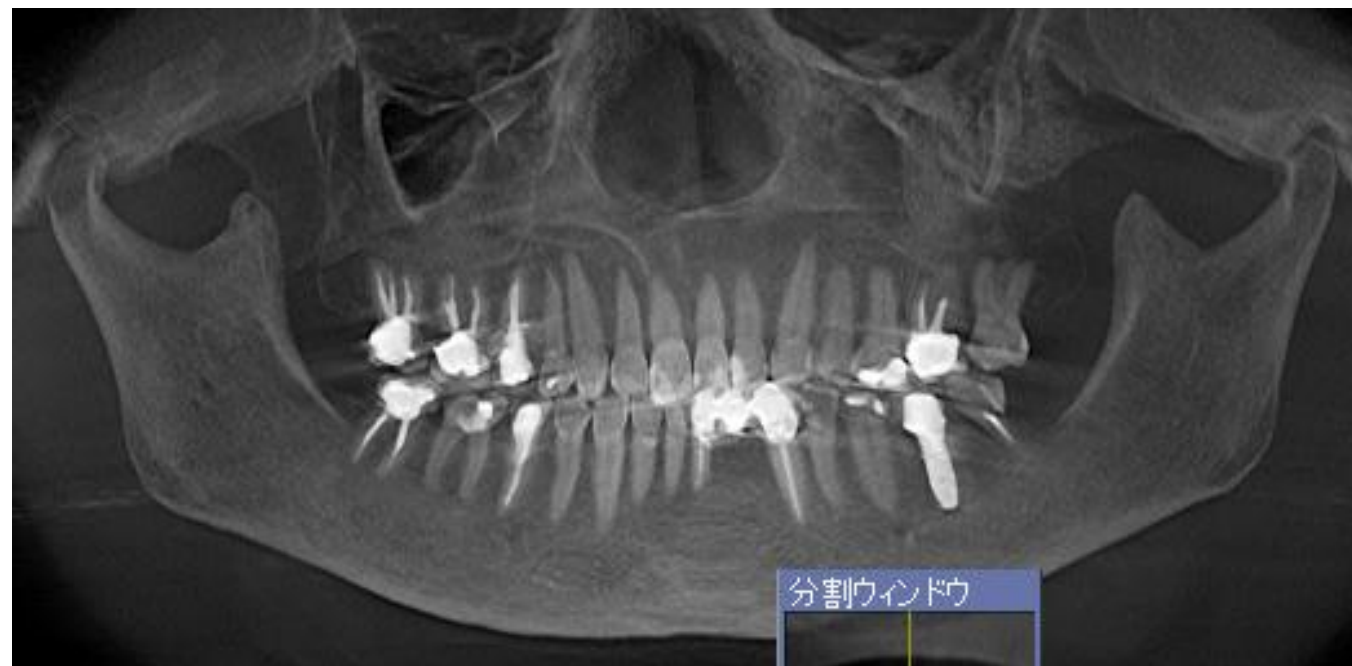症例番号: 8

パノラマX線写真

インプラント術前



インプラント術後



症例番号: 8

申請者氏名: 川里 邦夫