

専門医試験 提出症例視覚資料

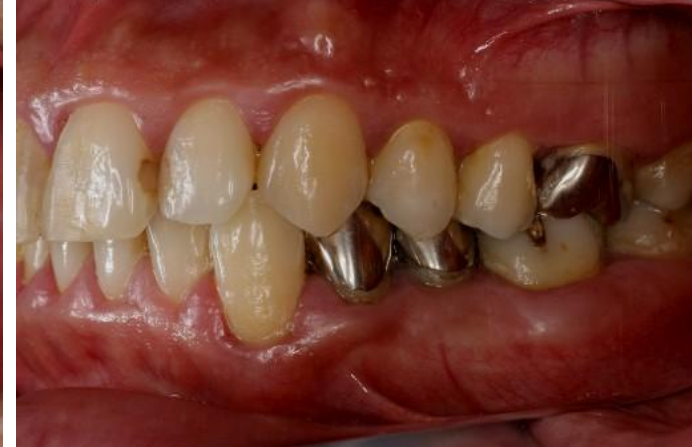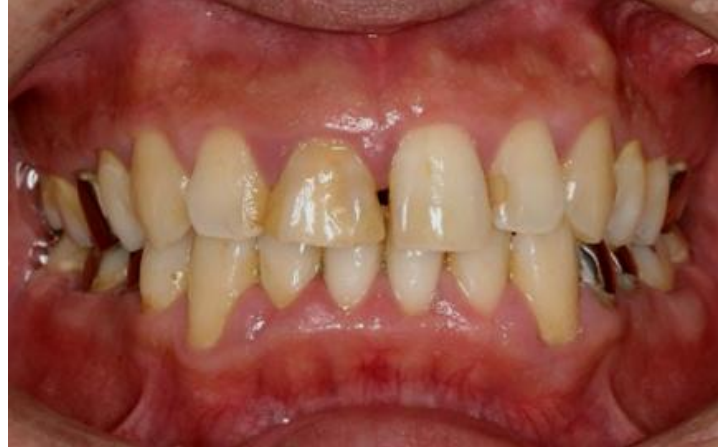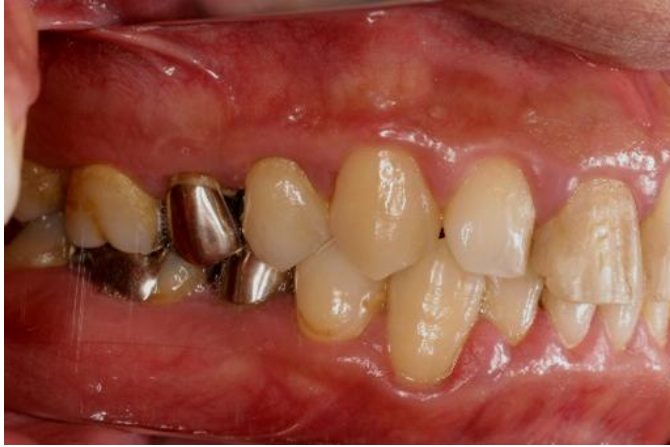- ◆ 症例番号 12 : 初診時 31才、男性
- ◆ 初診時: 2004年 3月 6日
- ◆ メインテナンス時: 2010年 9月 6日

症例番号:12

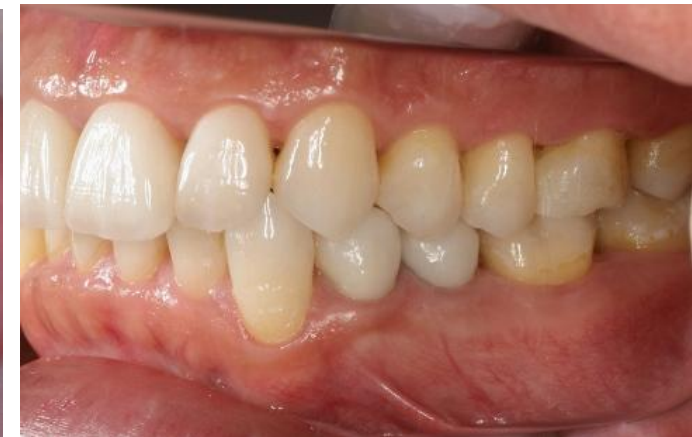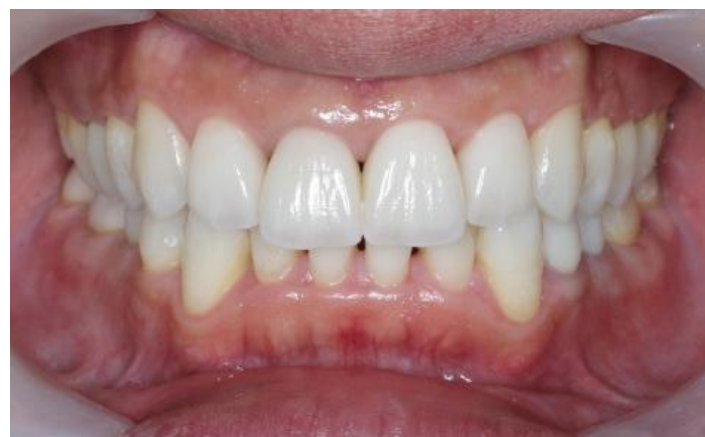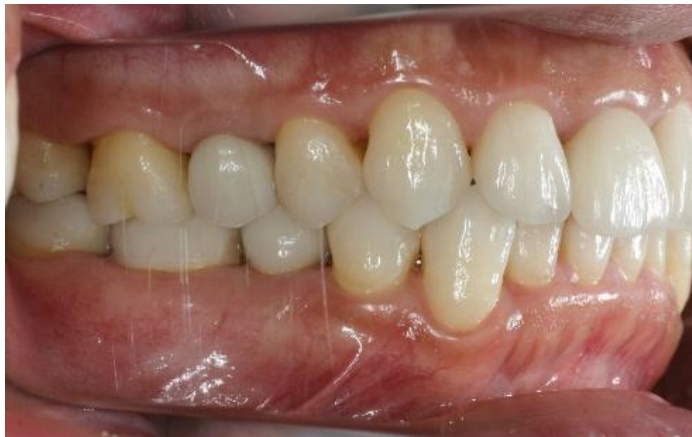申請者氏名:川里 邦夫

症例番号:12 口腔内写真

初診時: 2004年 3月 6日



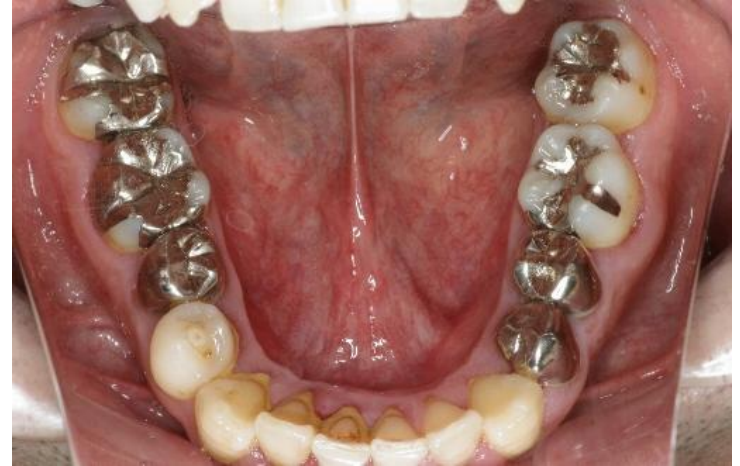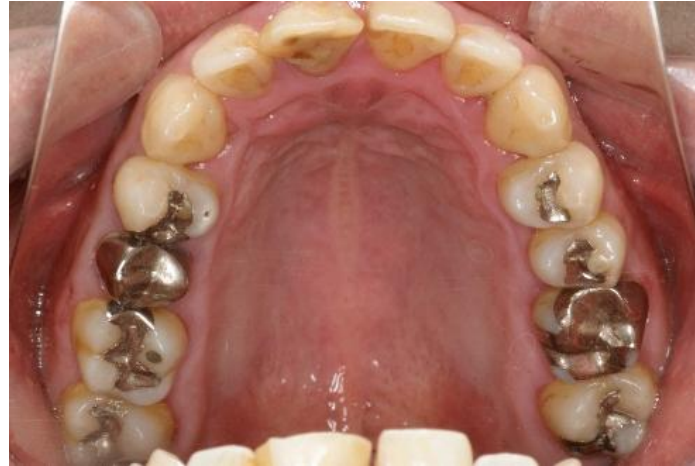メンテナンス時:2010年 9月 6日



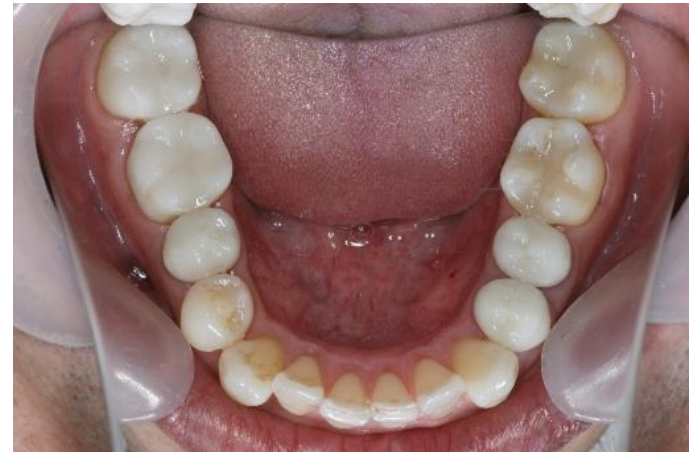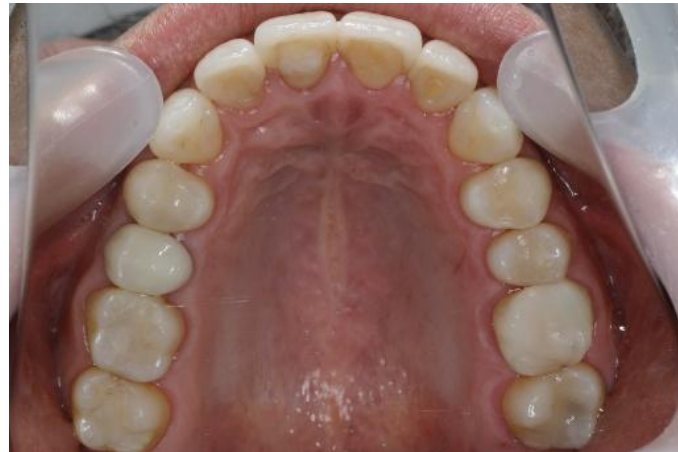症例番号:12 申請者氏名:川里 邦夫

症例番号:12 口腔内写真・咬合面

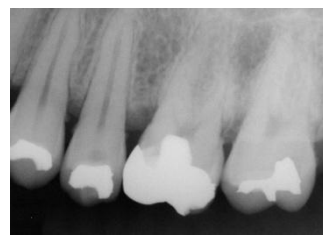
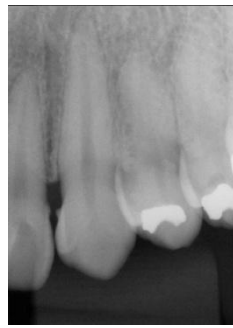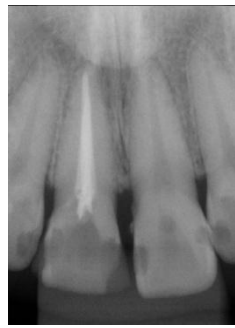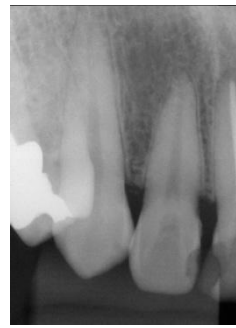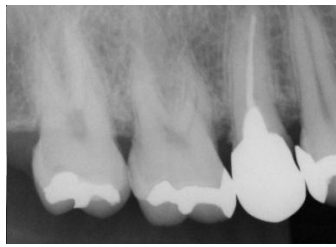初診時:
2004年
3月
6日



メンテナンス時:
2010年
9月
6日

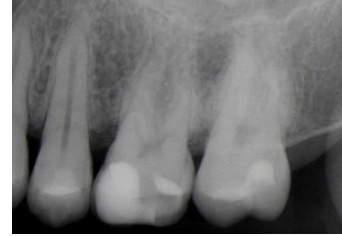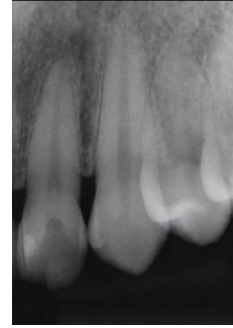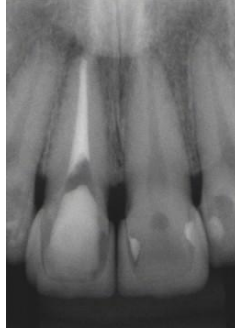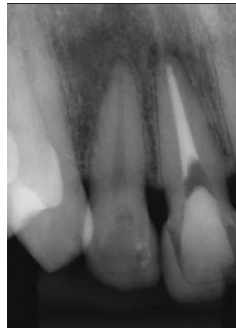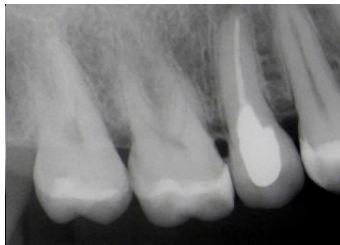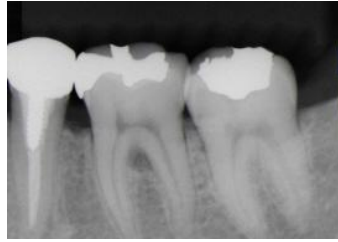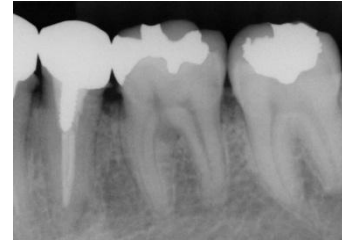
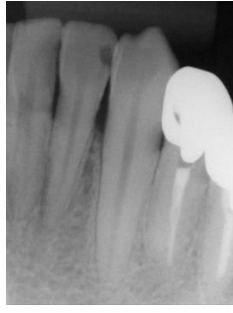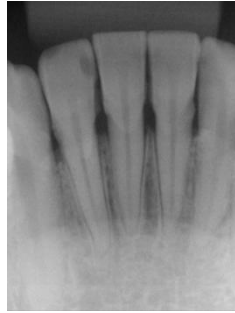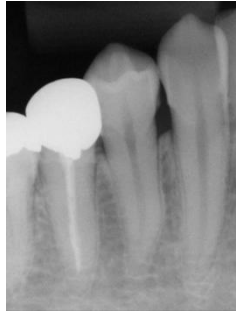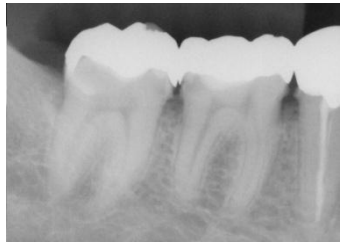


症例番号:12 申請者氏名:川里 邦夫



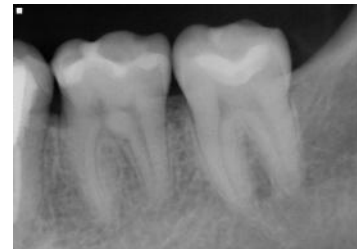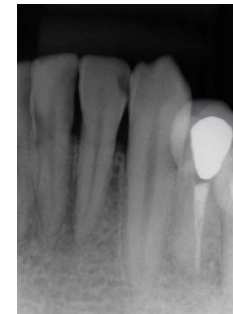
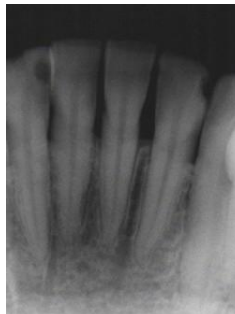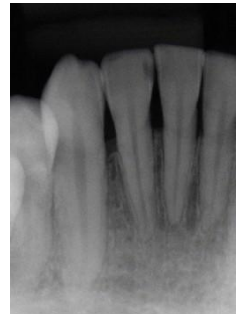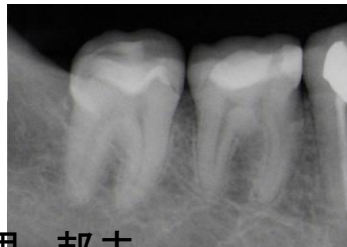症例番号:12 X線写真

初診時:2004年 3月 6日



メンテナンス時:

2010年 9月 6日



症例番号:12

申請者氏名:川里 邦夫

症例番号:12 SRP時: 2005年 11月 8日

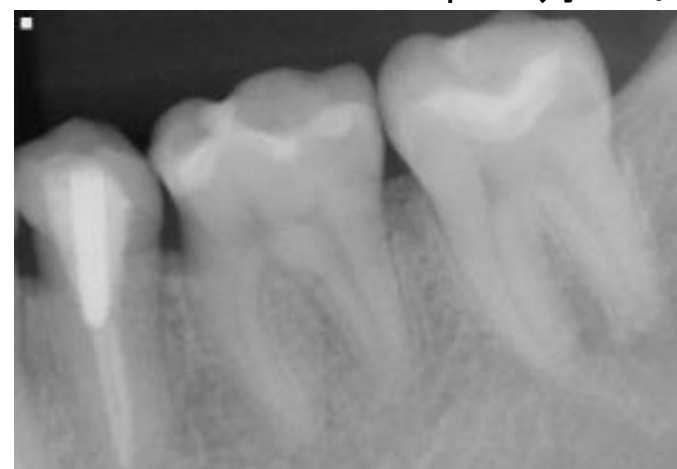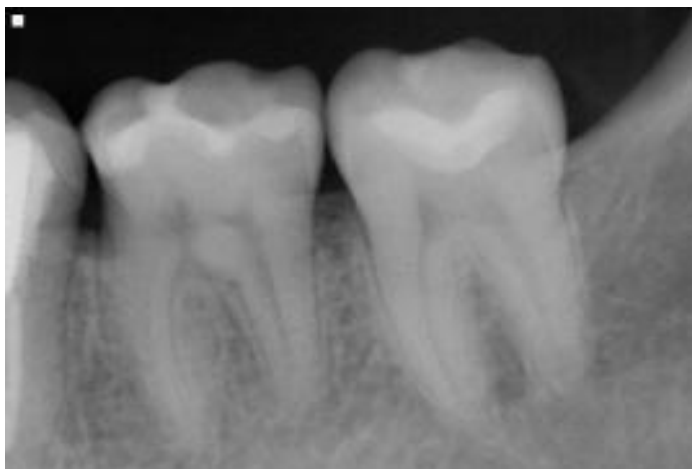
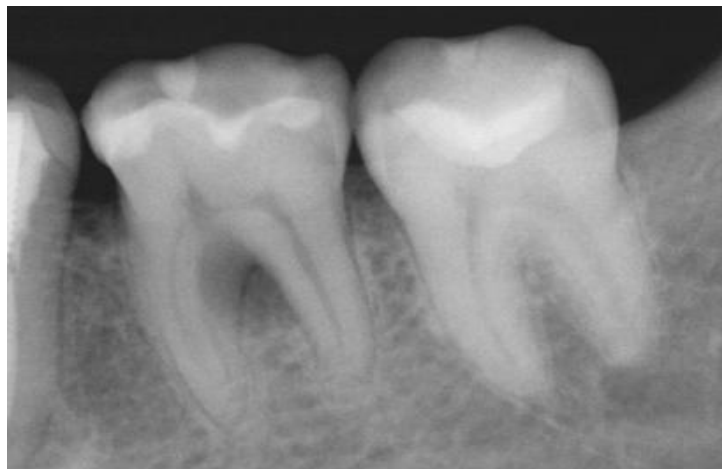部位:下顎左側第一大臼歯(36歯)

術式:歯肉縁下SRP

術前: 2005年 11月 8日

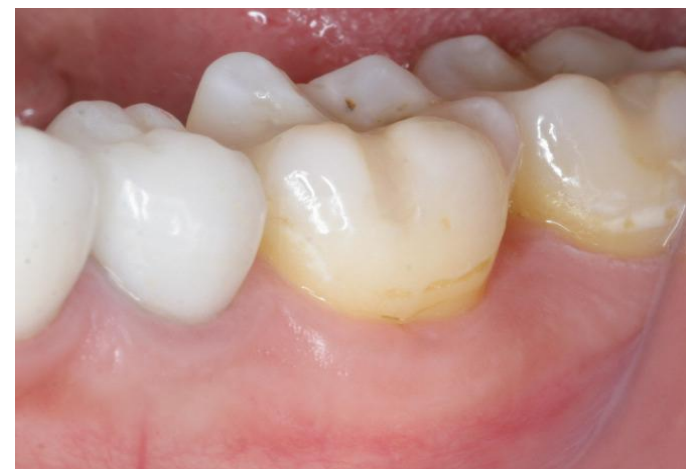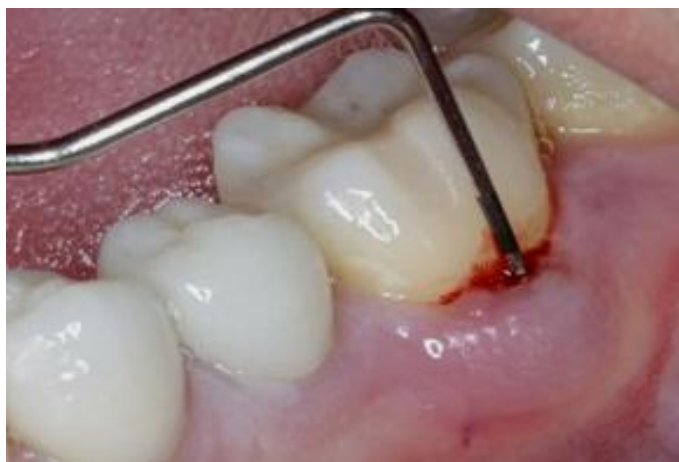術後: 2006年 12月 1日

メンテナンス時:
2010年 9月 6日



術前:2005年 11月 8日

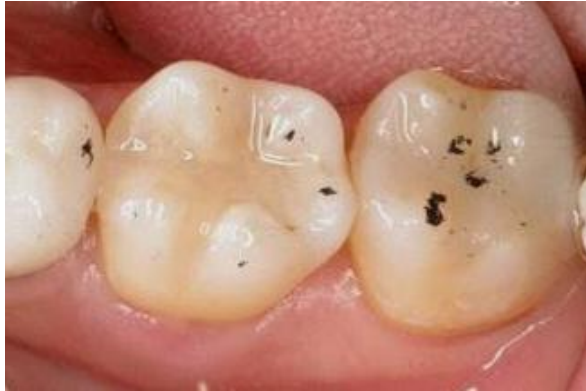メンテナンス時:
2010年 9月 6日



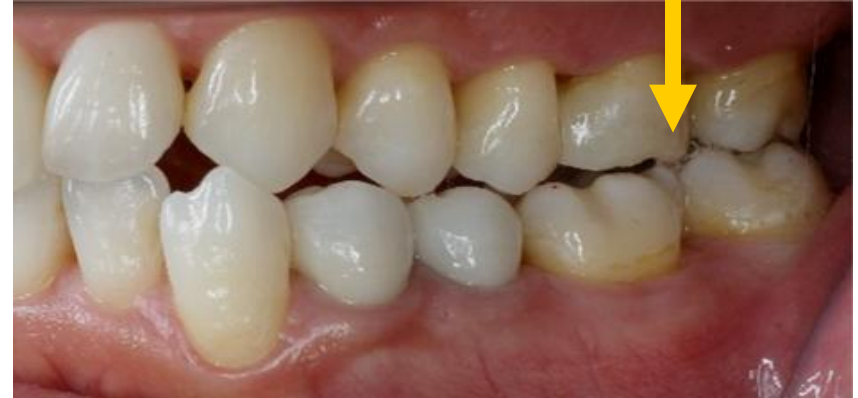症例番号:12

申請者氏名:川里 邦夫

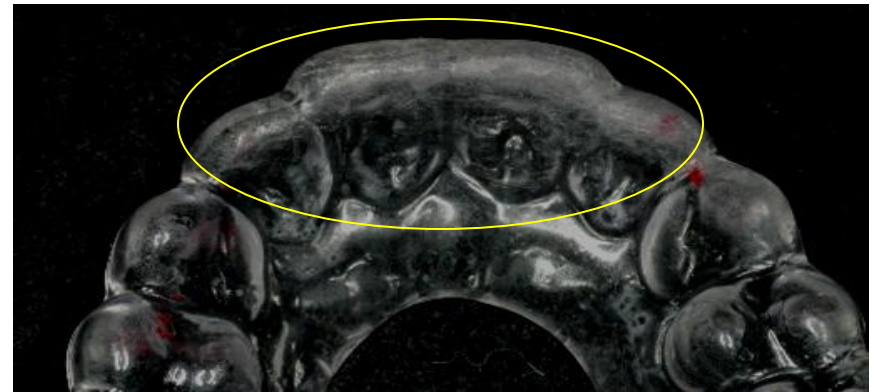
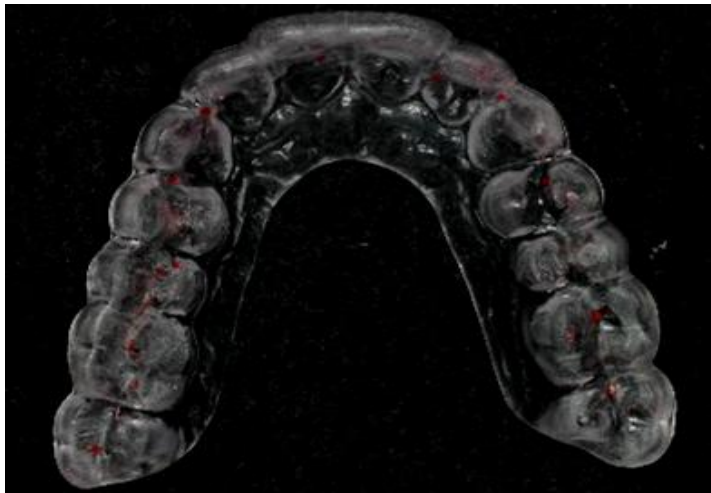
症例番号:12 咬合調整、スプリント調整



咬合接触点を0.3mm の大きさに



臼歯離開咬合を与え、
咀嚼運動の妨げにならない様に調整



ブラキシズムの摩耗