

専門医試験 提出症例視覚資料

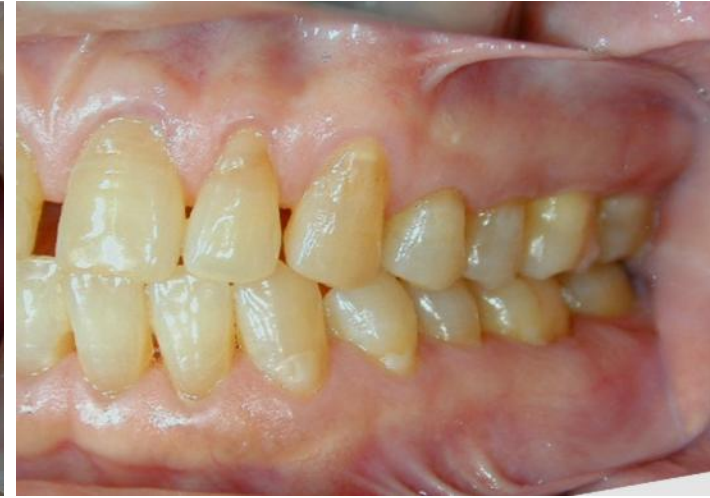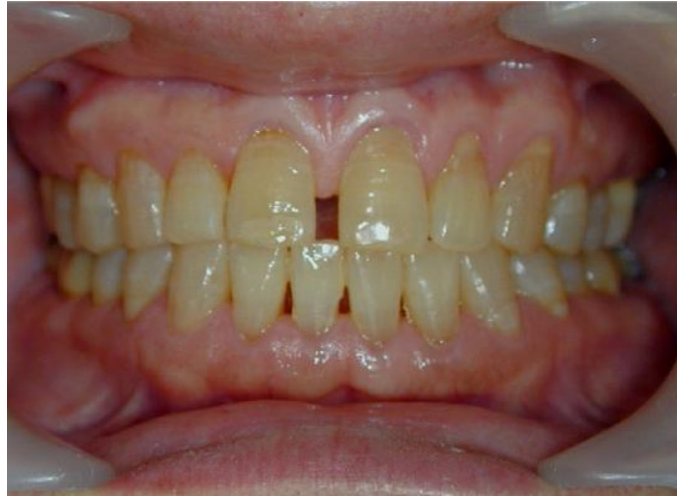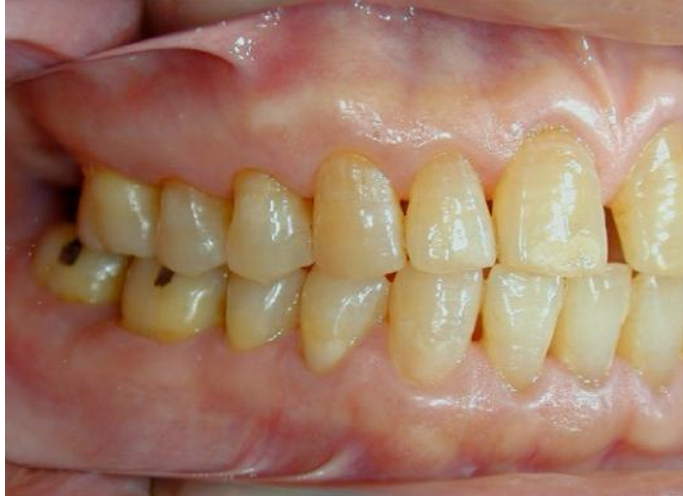- ◆ 症例番号 1 : 初診時 66才、男性
- ◆ 初診時: 2004年 6月 23日
- ◆ メインテナンス時: 2010年 6月 3日
- ◆ 歯周外科手術:
 - ① 部位: 下顎右側第一、第二大臼歯(46, 47歯)
(術式: 歯周組織再生療法EMD)
 - ② 部位: 上顎右側第一、第二小臼歯(15, 14歯)
(術式: 歯周組織再生療法EMD)
 - ③ 部位: 上顎左側第一、第二小臼歯、第一大臼歯(24、25, 26歯)
(術式: 歯周組織再生療法EMD、ルートリセクション)

症例番号: 1

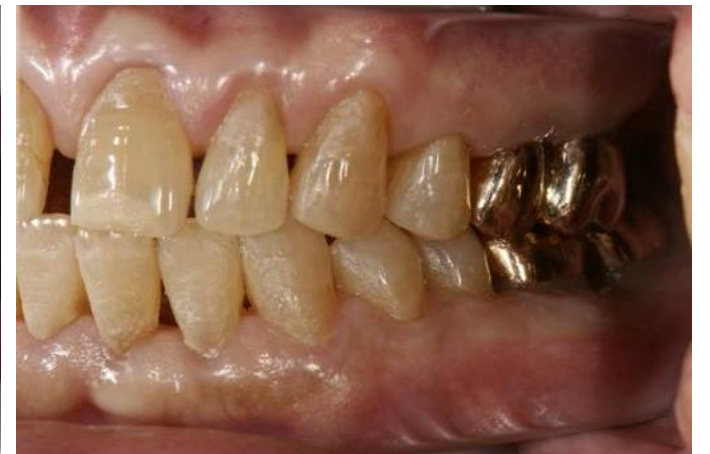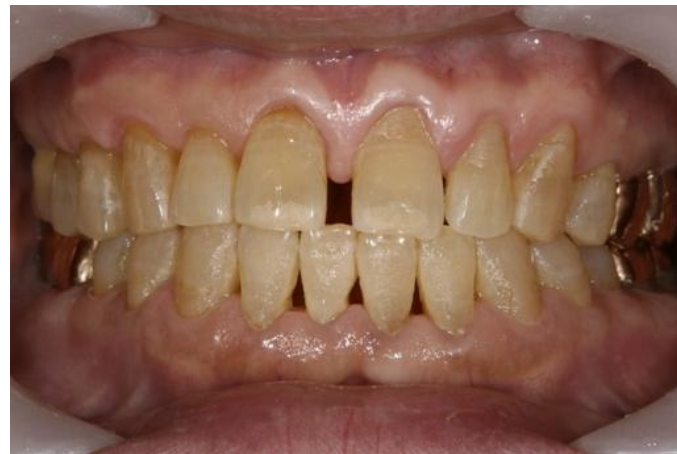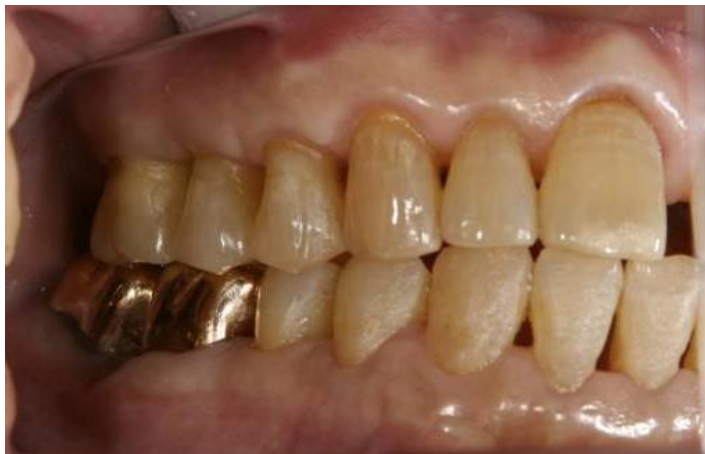申請者氏名: 川里 邦夫

症例番号:1 口腔内写真

初診時:2004年 6月 23日



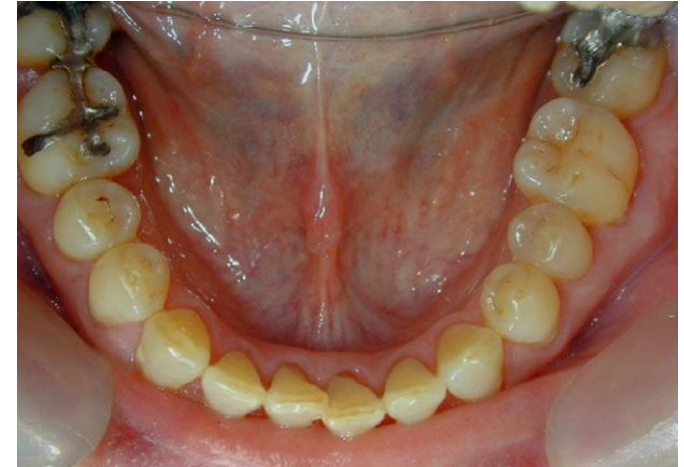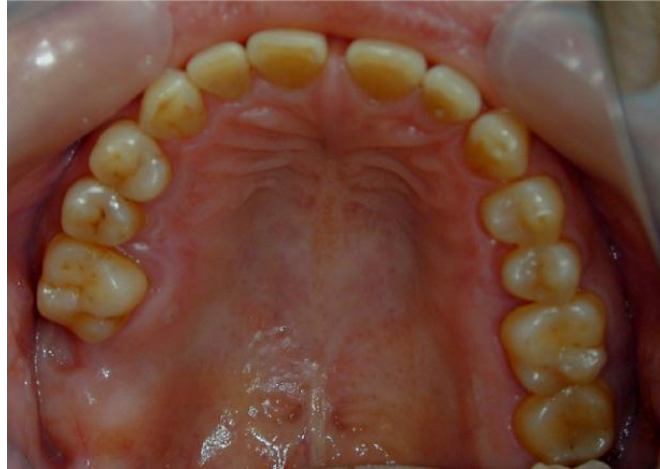メンテナンス時:2010年 6月 3日



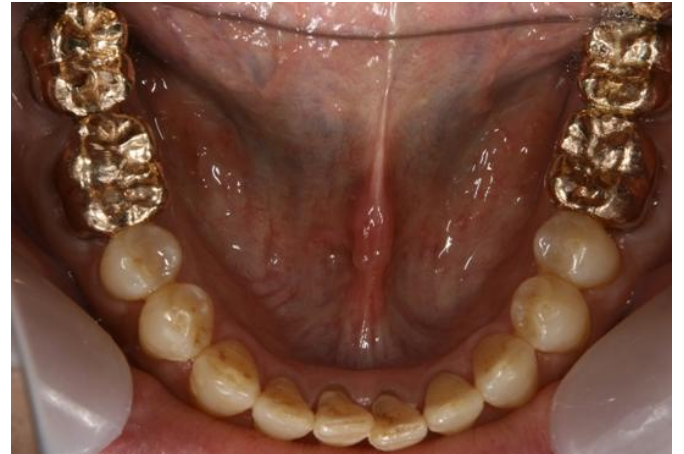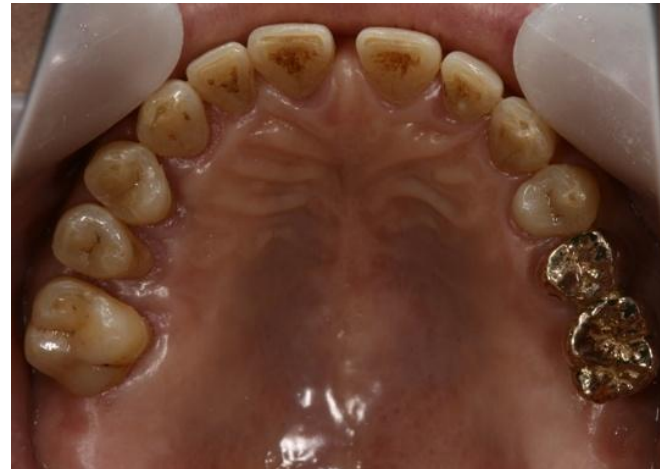症例番号:1 申請者氏名:川里 邦夫

症例番号:1 口腔内写真・咬合面

初診時:
2004年
6月
23日



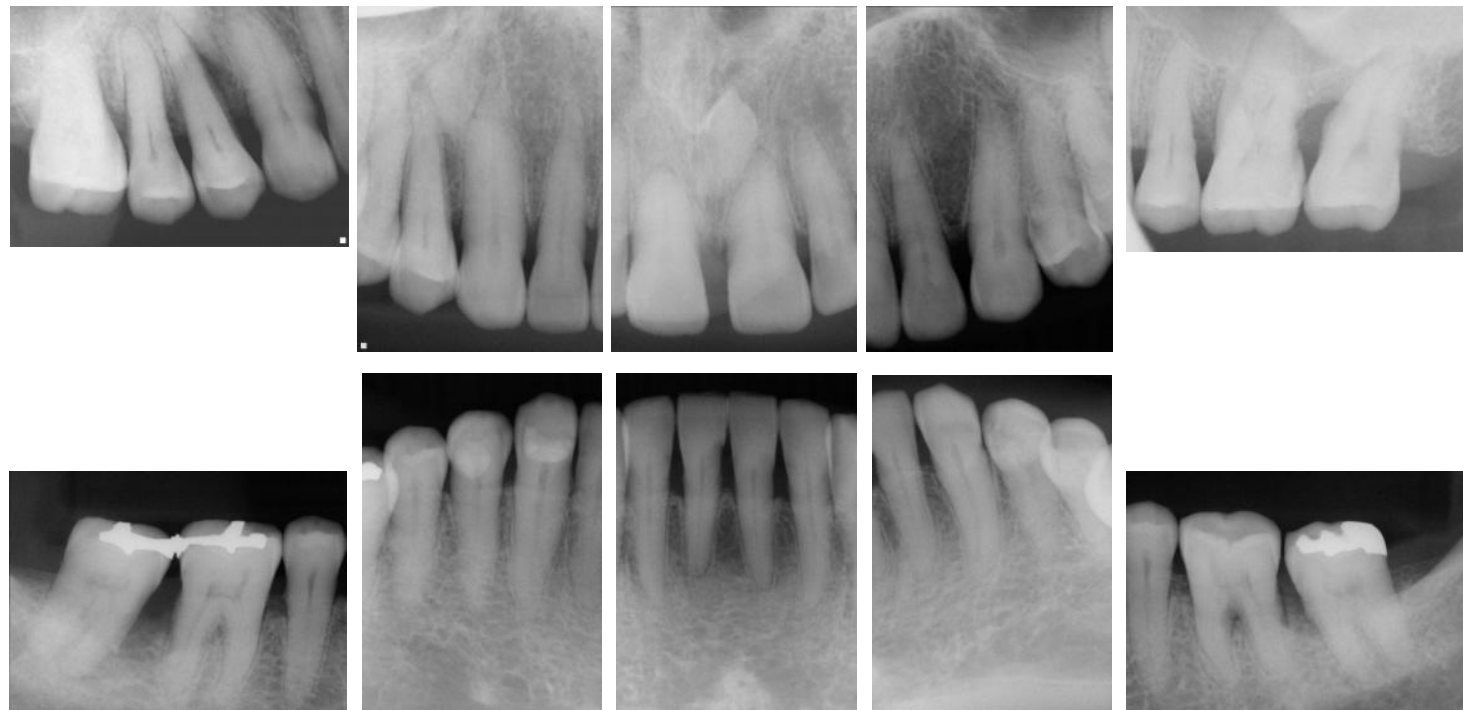メンテナンス時:
2010年
6月
3日



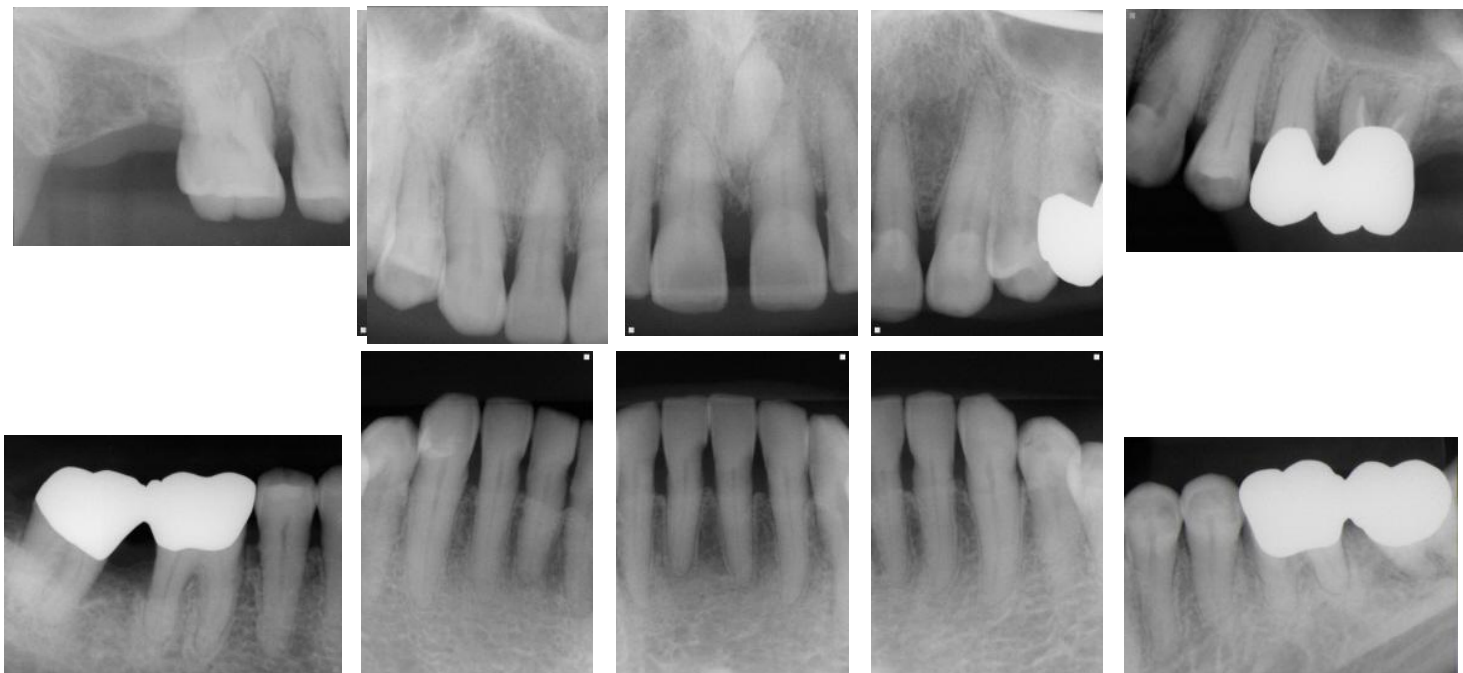
症例番号:1 申請者氏名:川里 邦夫

症例番号: 1 X線写真

初診時:
2004年
6月
23日



メンテナンス時:
2010年
6月
3日

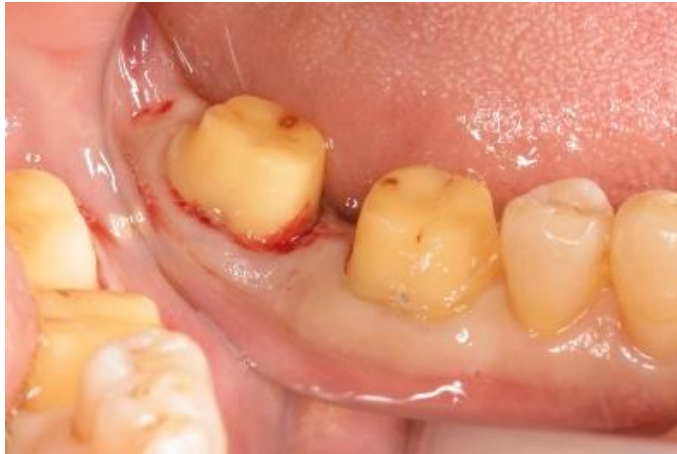

症例番号: 1
申請者氏名: 川里 邦夫

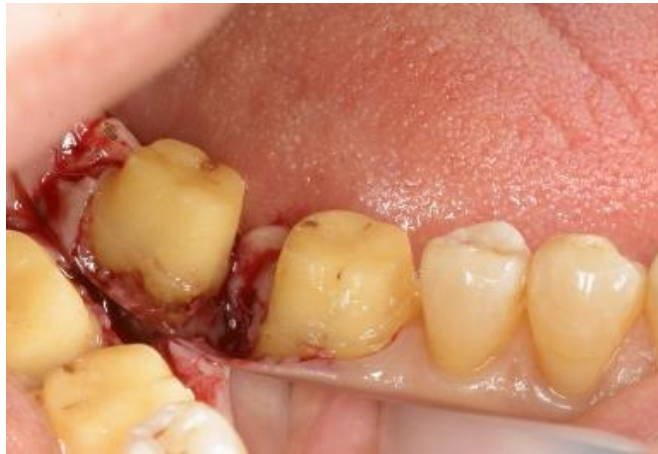症例番号:1 歯周外科手術時:2004年 12月 21日

部位:下顎右側第一、第二大臼歯(46, 47歯) 術式:歯周組織再生療法 EMD

術前: 2004年 12月 21日

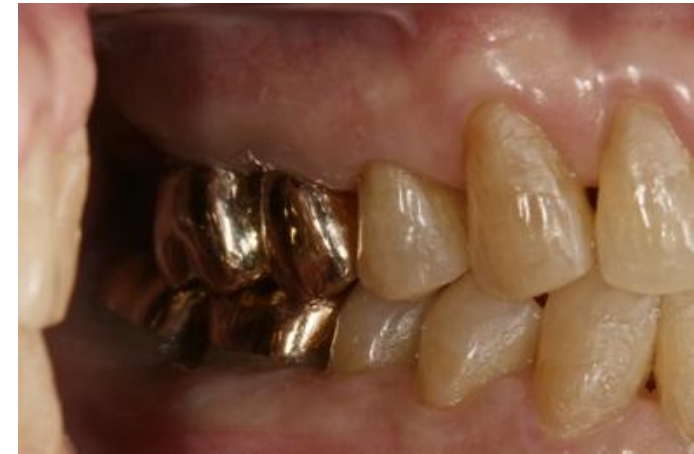

術中: 2004年 12月 21日

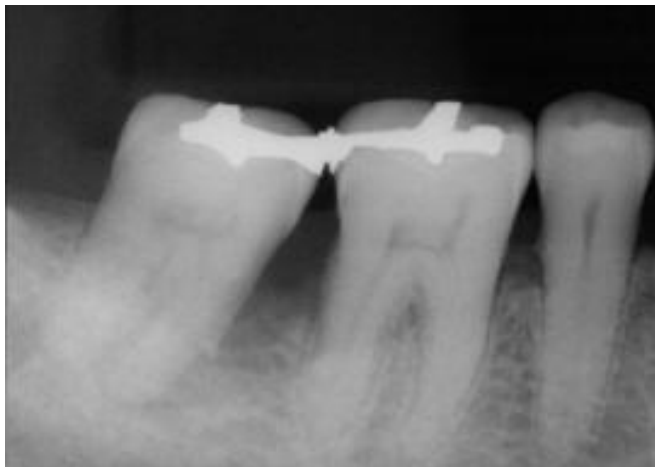

メンテナンス時:

2010年 6月 3日

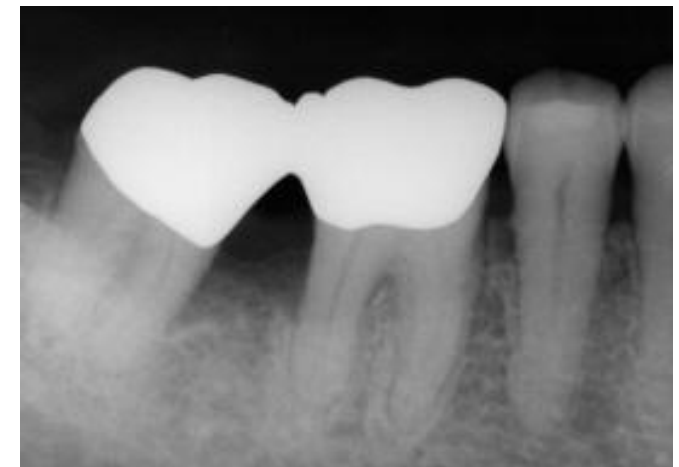

術前: 2004年 6月 23日



メンテナンス時:

2010年 6月 3日



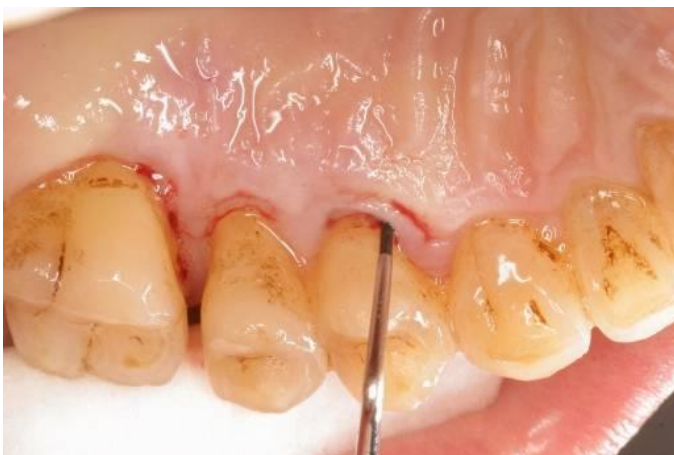症例番号:1

申請者氏名:川里 邦夫

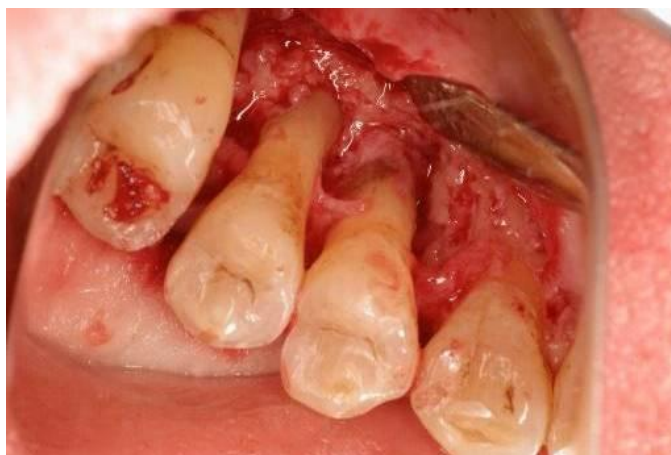症例番号:1 歯周外科手術時:2007年 1月 31日

部位:上顎右側第一、第二小臼歯(15, 14歯) 術式:歯周組織再生療法EMD

術前: 2007年 1月 31日

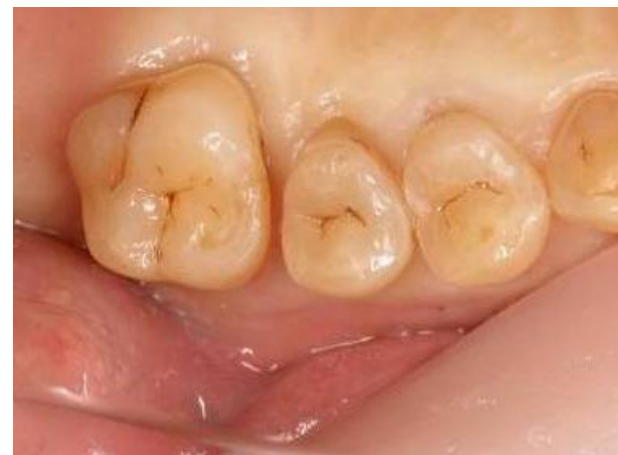

術中: 2007年 1月 31日

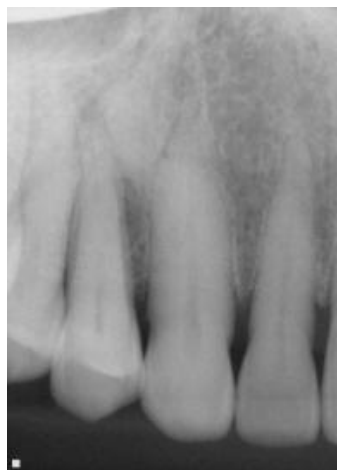

メンテナンス時:

2010年 6月 3日

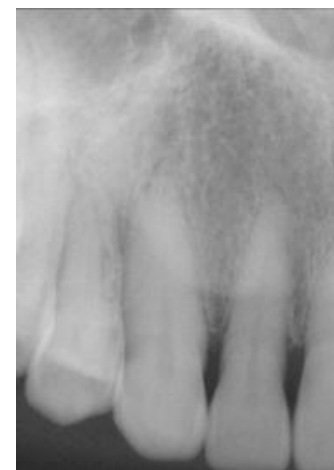

術前: 2006年 6月 14日



メンテナンス時:

2010年 6月 3日



症例番号:1

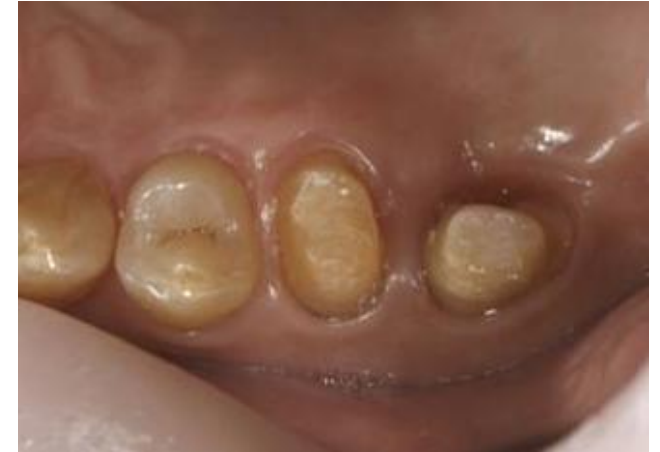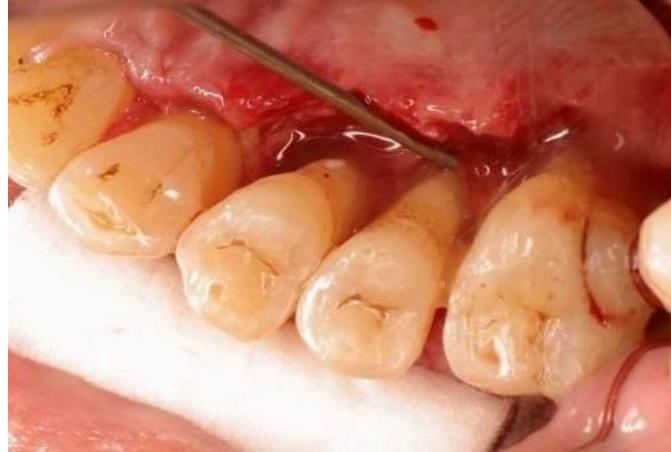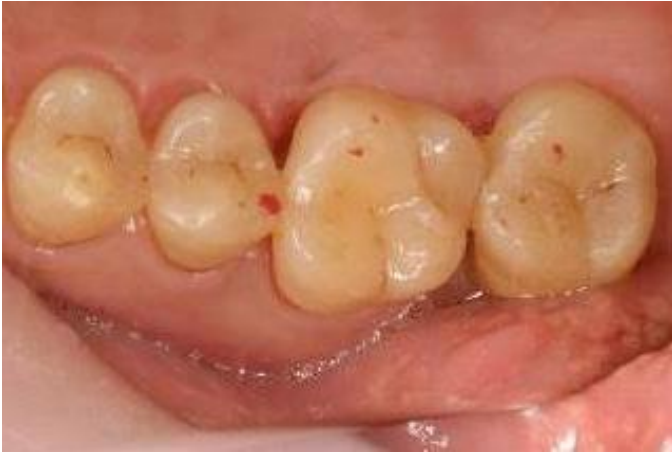申請者氏名:川里 邦夫

症例番号:1 歯周外科手術時: 2007年 4月 23日
部位:上顎左側第一、第二小臼歯、第一大臼歯(24, 25, 26歯)
術式:歯周組織再生療法EMD, ルートリセクション

術前: 2007年 4月 23日

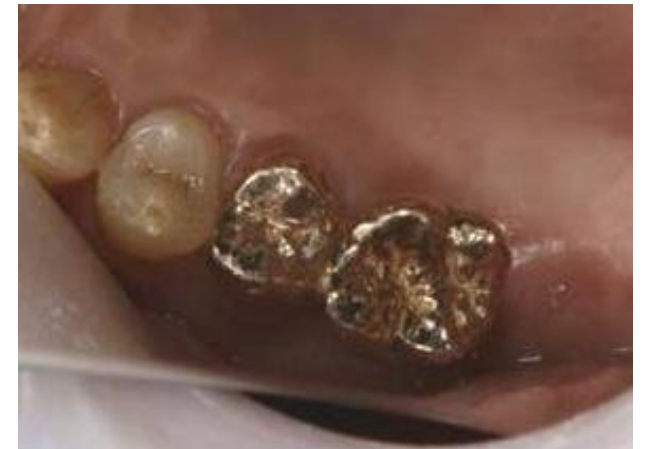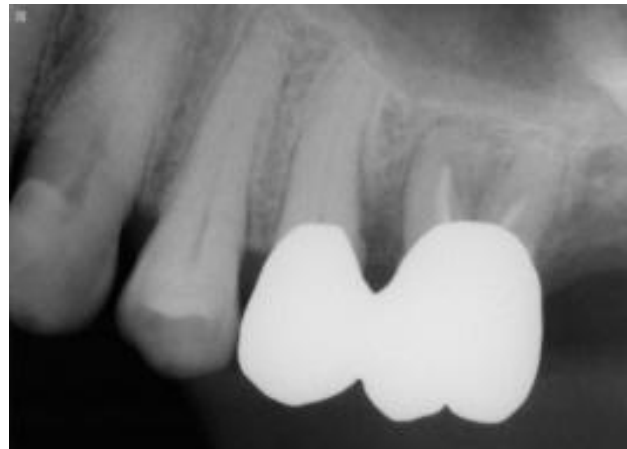
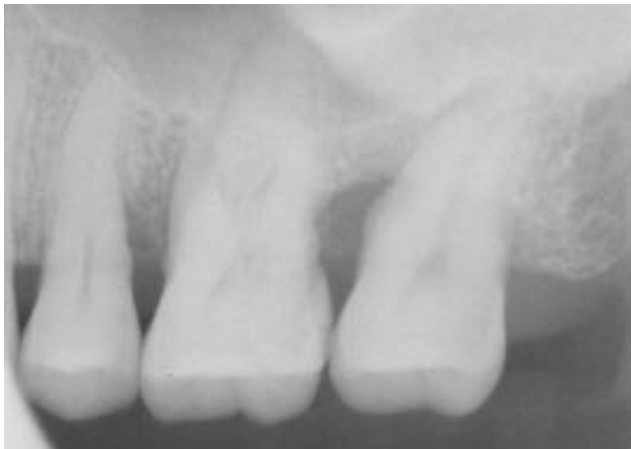術中: 2007年 4月 23日

術中: 2007年 11月 28日



術前: 2006年 6月 14 日

メンテナンス時:
2010年 6月 3日



症例番号:1 申請者氏名:川里 邦夫