

専門医試験 提出症例視覚資料

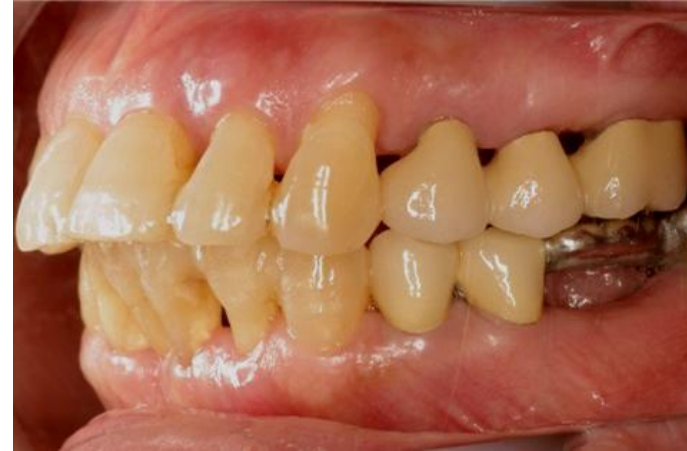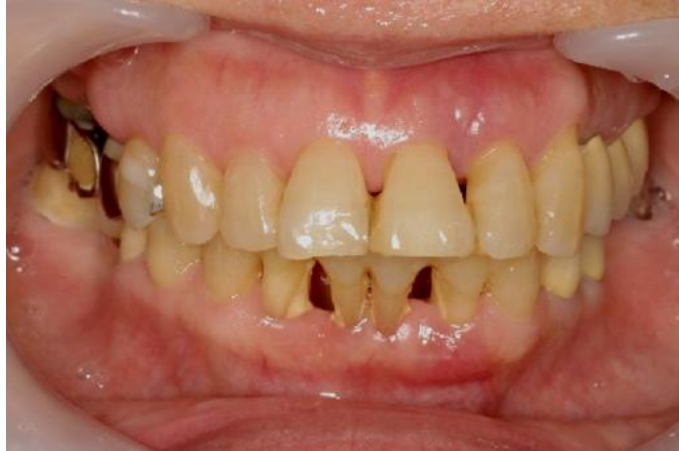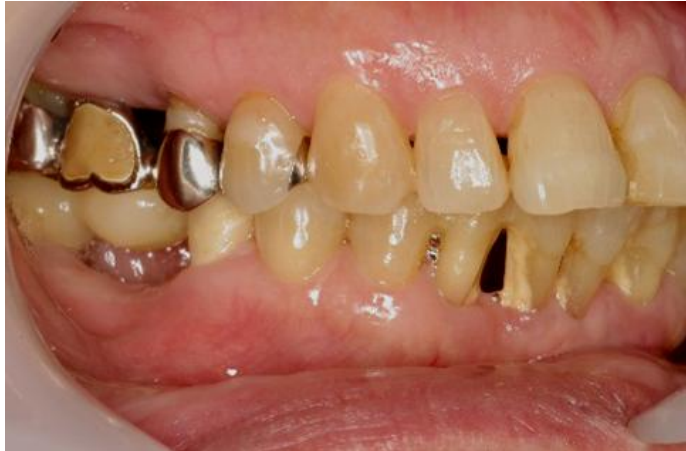- ◆ 症例番号 2 : 初診時 64才、女性
- ◆ 初診時: 2003年 12月 9日
- ◆ メインテナンス時: 2010年 3月 3日
- ◆ 歯周外科手術:
 - ① 部位: 上顎左側第一、第二小臼歯(24, 25歯)
(術式: 歯周組織再生療法EMD)
 - ② 部位: 下顎右側第二大臼歯(47歯)
(術式: 歯肉弁根尖側移動術)

症例番号: 2

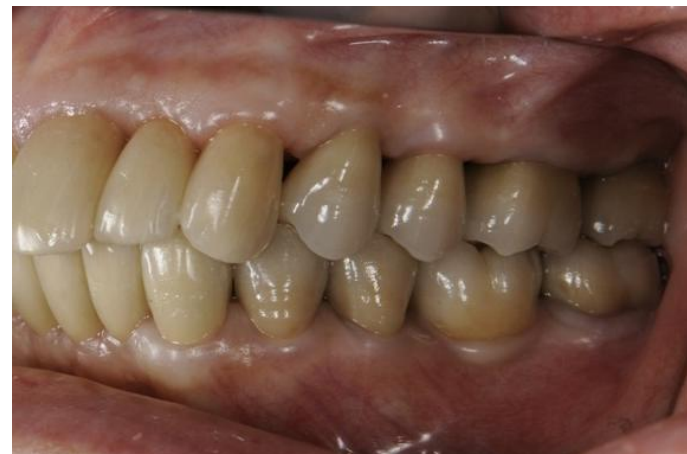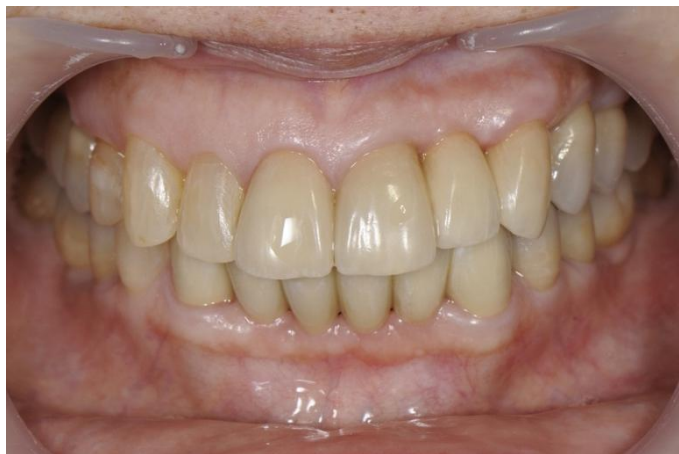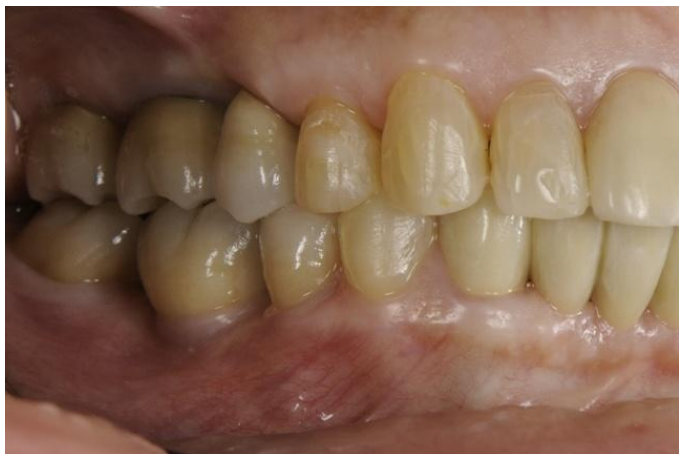申請者氏名: 川里 邦夫

症例番号:2 口腔内写真

初診時:2003年 12月 9日



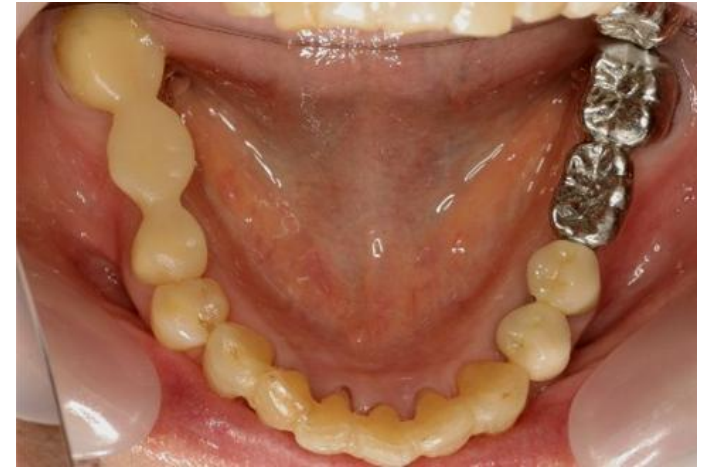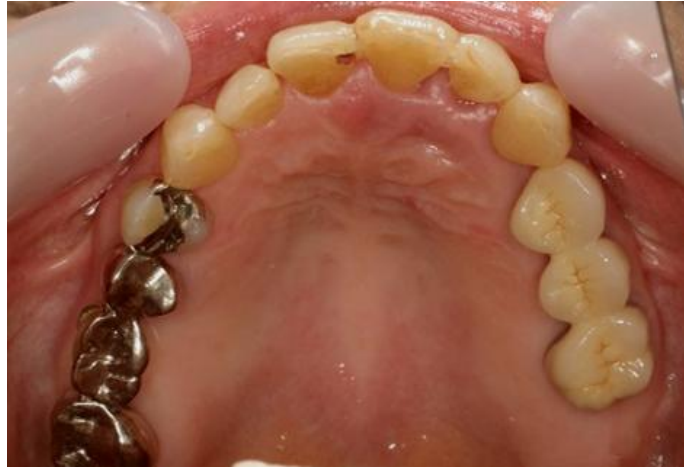メンテナンス時:2010年 3月 3日



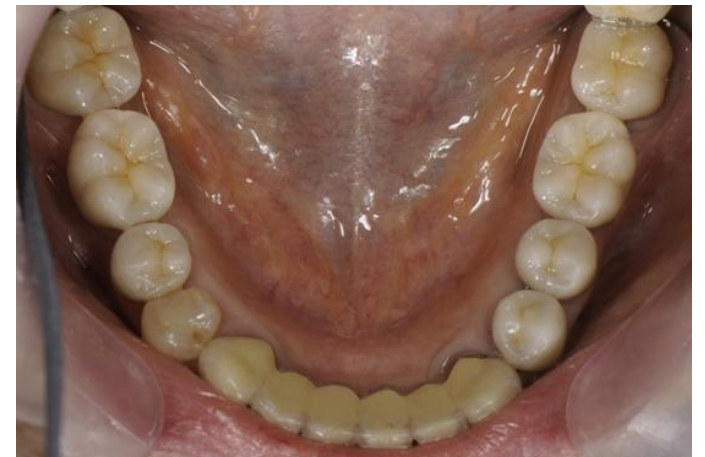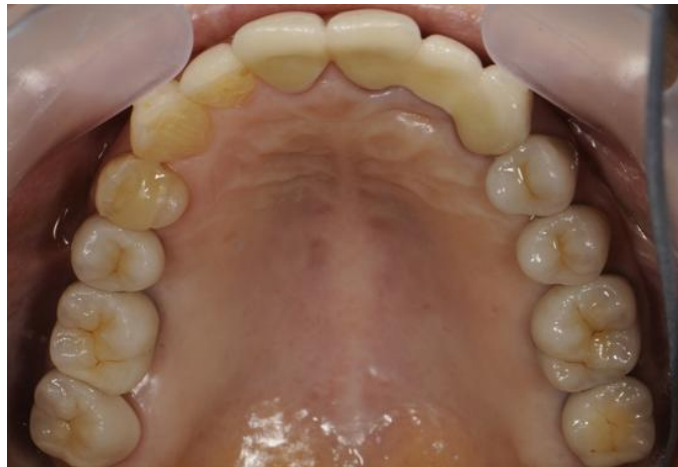症例番号:2 申請者氏名:川里 邦夫

症例番号:2 口腔内写真・咬合面

初診時:
2003年
12月
9日



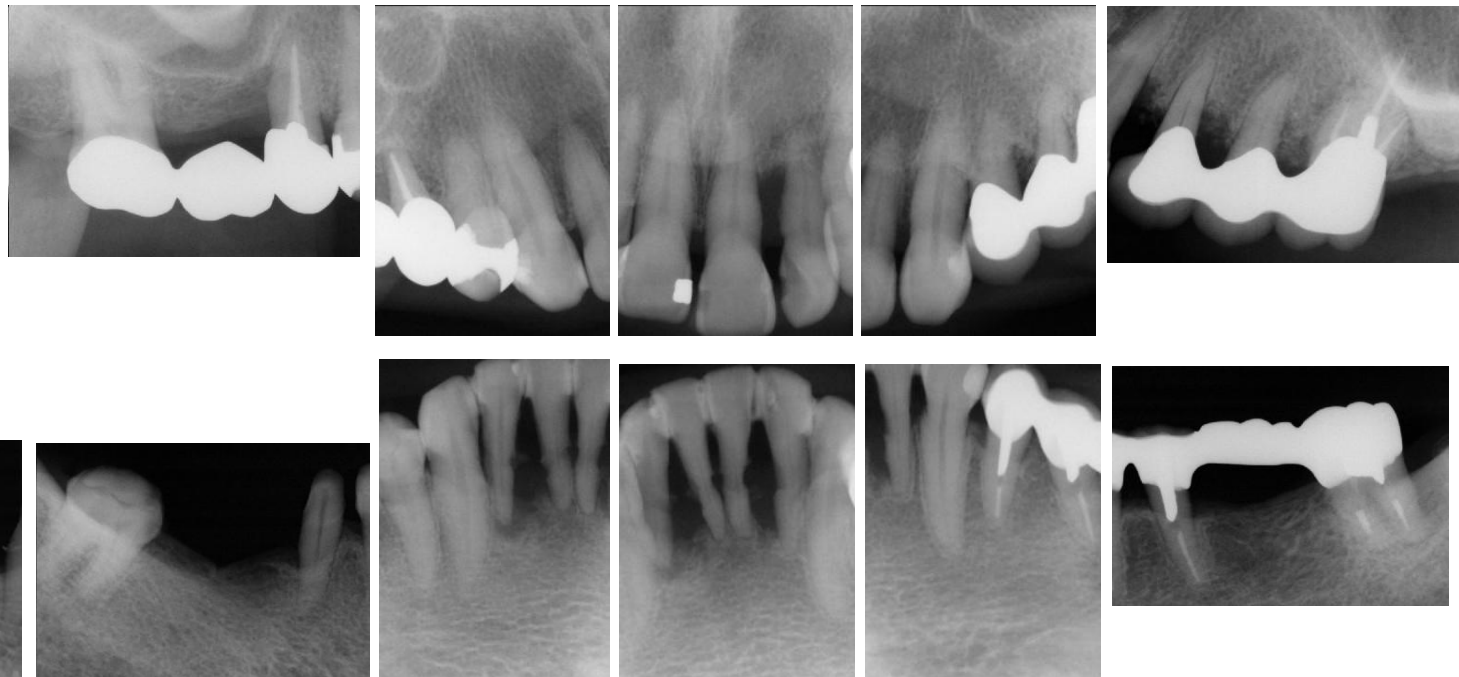
メンテナンス時:
2010年
3月
3日



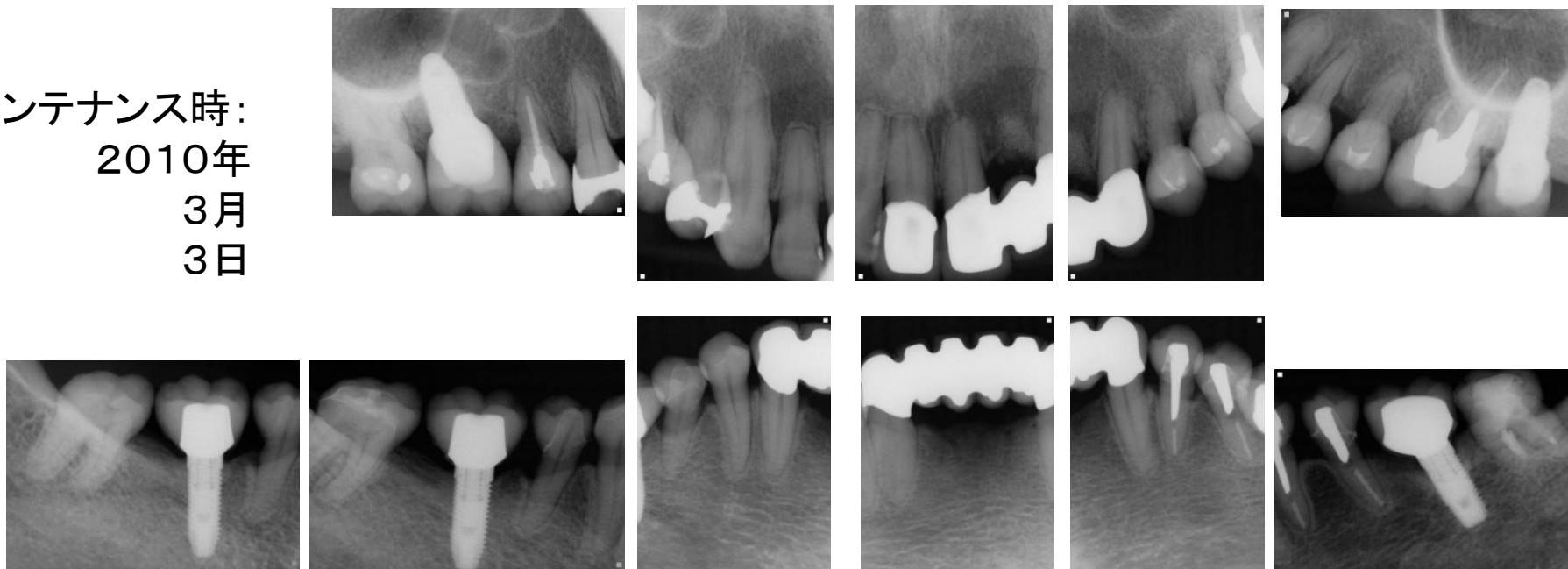症例番号:2 申請者氏名:川里 邦夫

症例番号:2 X線写真

初診時:
2003年
12月
9日



メンテナンス時:
2010年
3月
3日



症例番号:2
申請者氏名:川里 邦夫

症例番号:2 歯周外科手術時:2005年 2月 22日

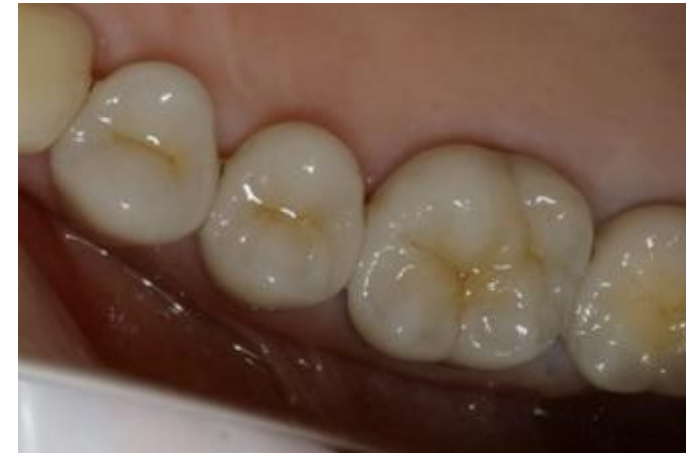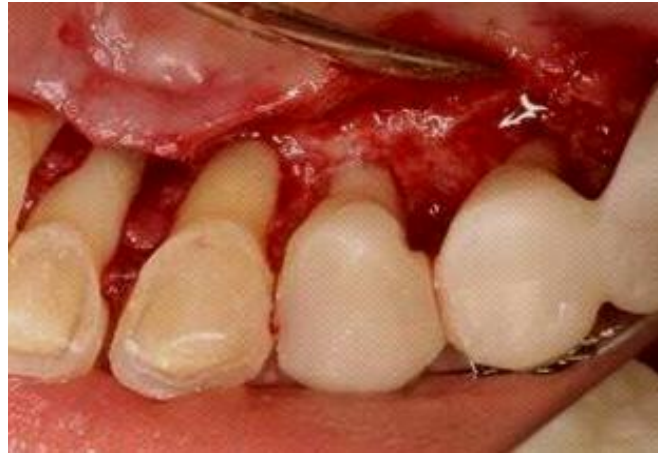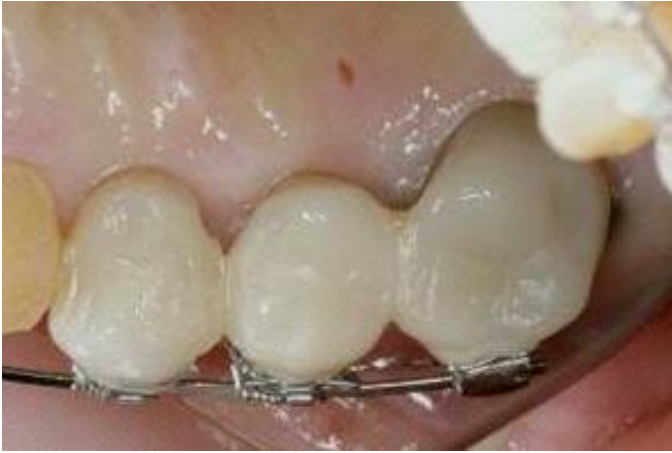部位:上顎左側第一、第二小臼歯(24, 25歯) 術式:歯周組織再生療法 EMD

術前: 2005年 2月 22日

術中: 2005年 2月 22日

メンテナンス時:

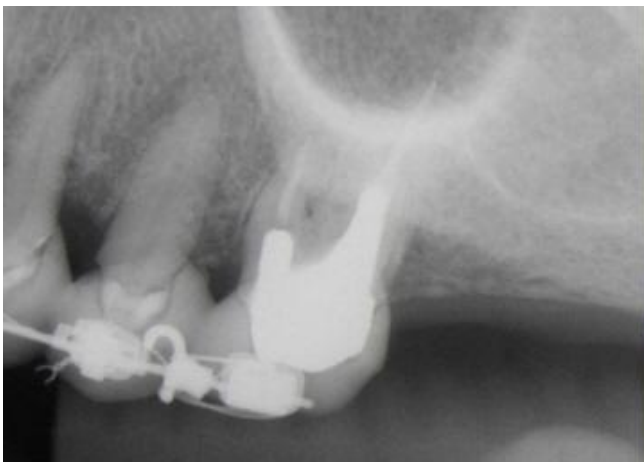
2010年 3月 3日



術前:2004年 10月 19日

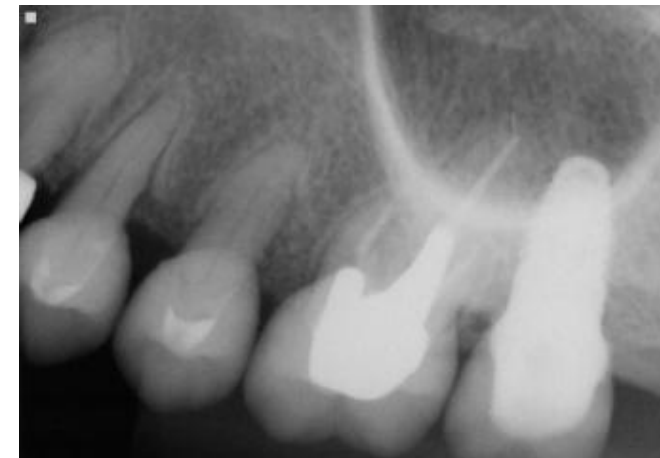メンテナンス時:

2010年 3月 3日



症例番号:2

申請者氏名:川里 邦夫



症例番号:2 歯周外科手術時:2005年 9月 21日

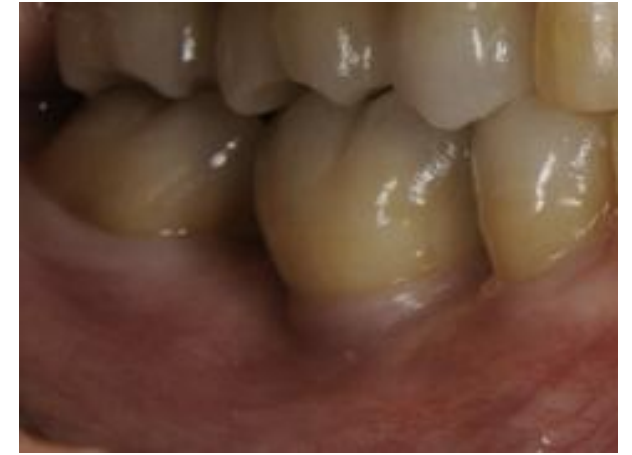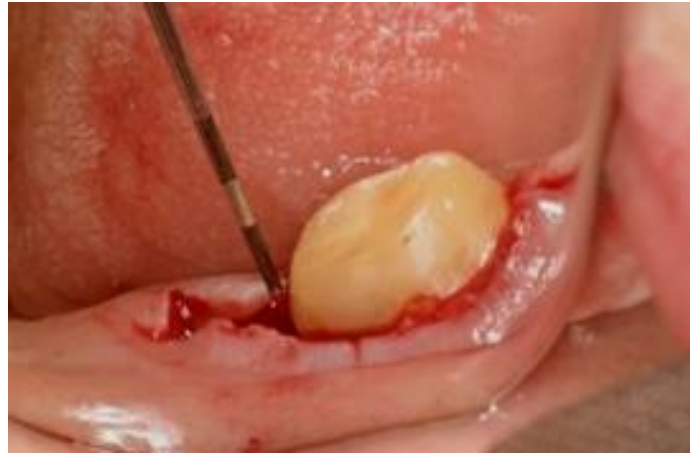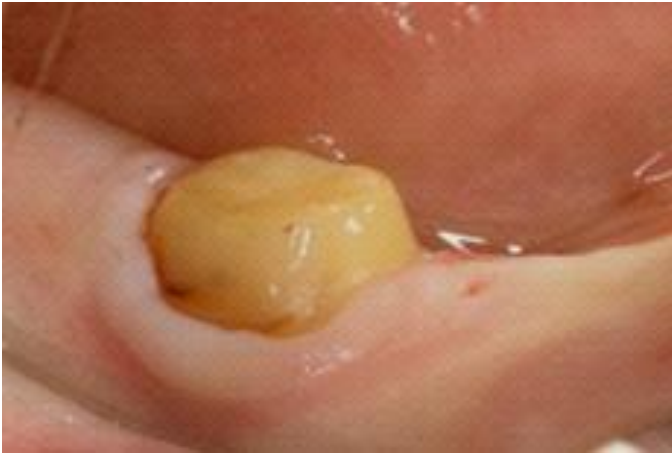部位:下顎右側第二大臼歯(47歯) 術式:歯肉弁根尖側移動術

術前: 2005年 9月 21日

術中: 2005年 9月 21日

メンテナンス時:

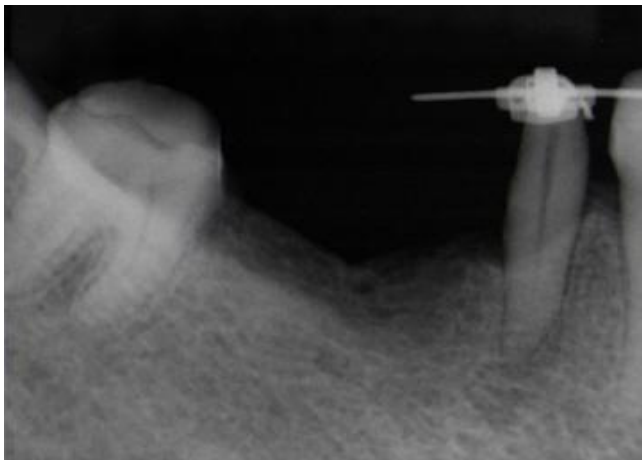
2010年 3月 3日



術前:2005年 5月21日

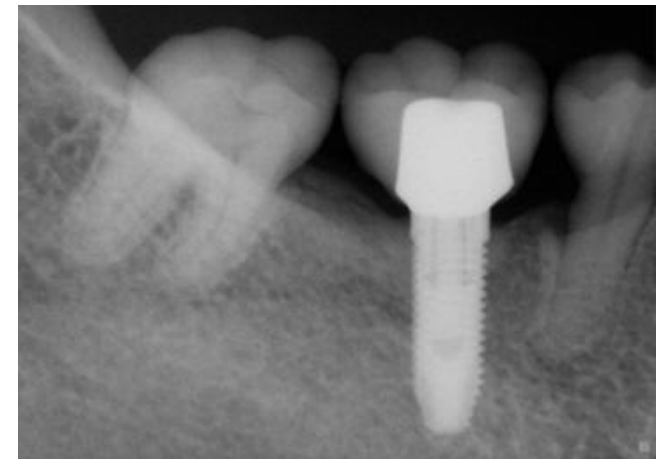
メンテナンス時:

2010年 3月 3日



症例番号:2

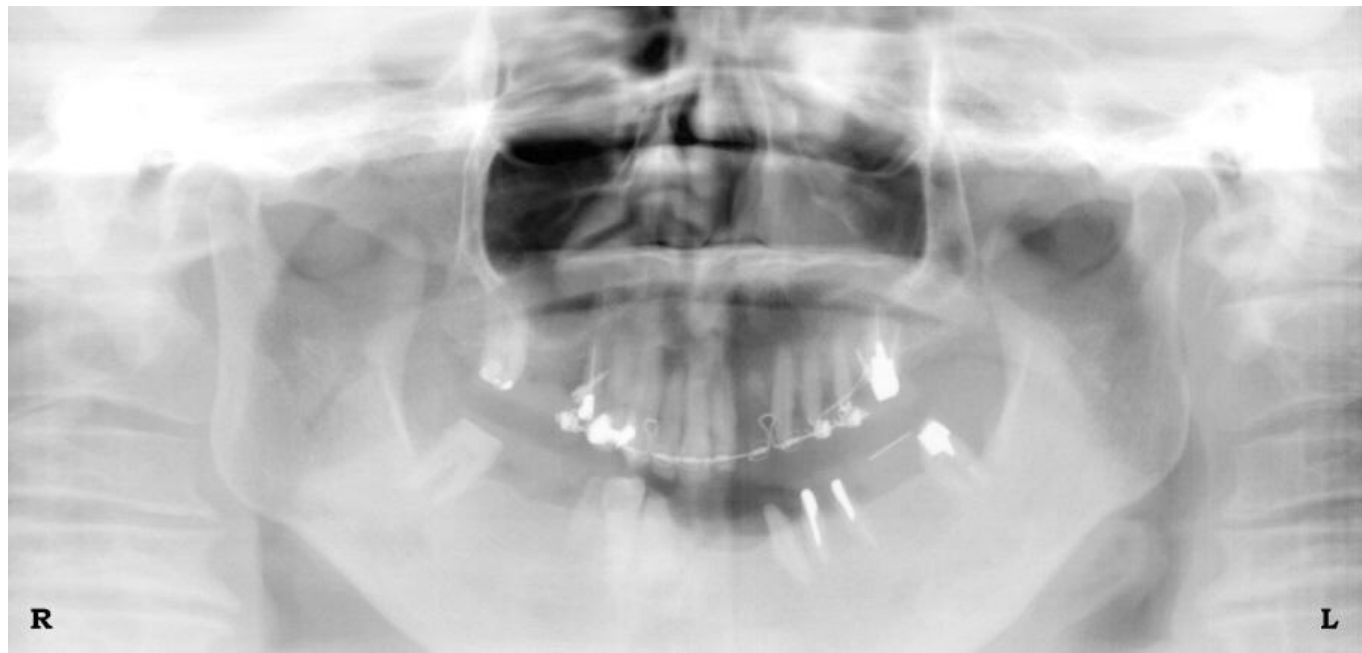申請者氏名:川里 邦夫



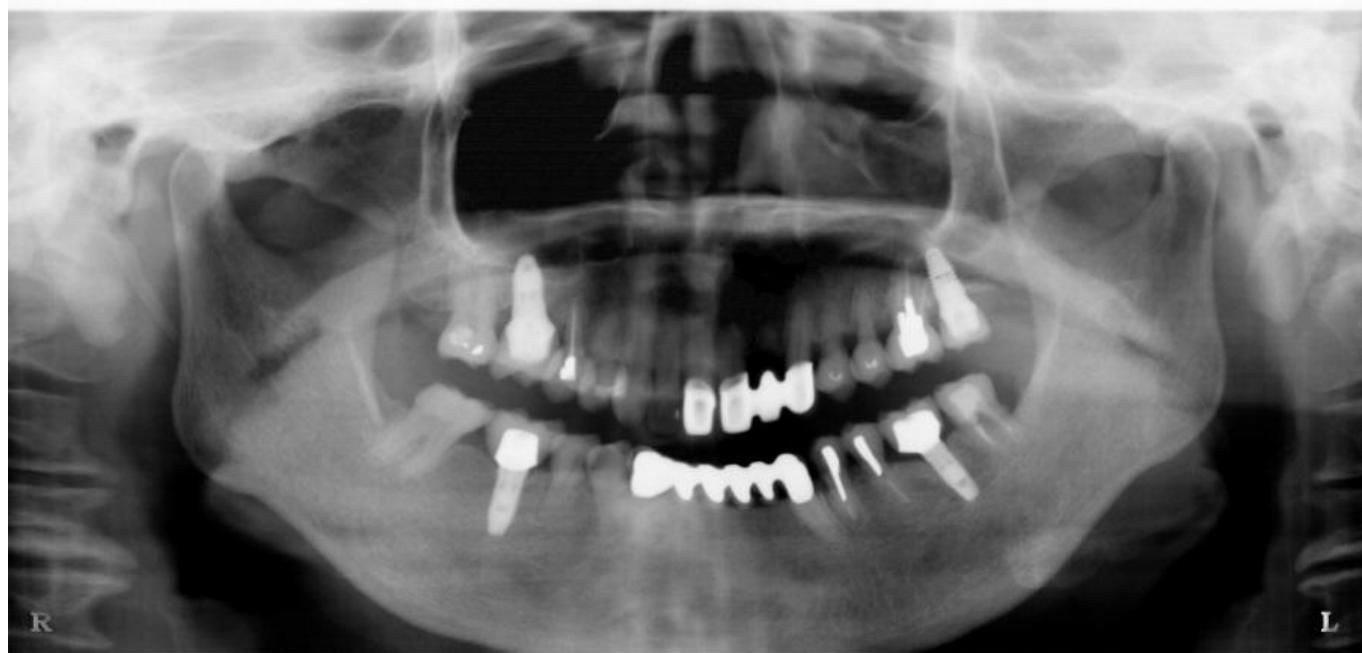症例番号： 2

パノラマX線写真

インプラント術前



インプラント術後



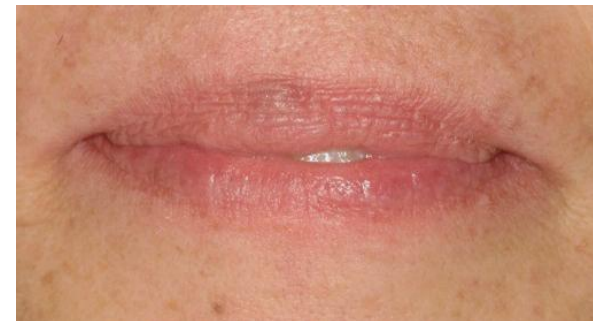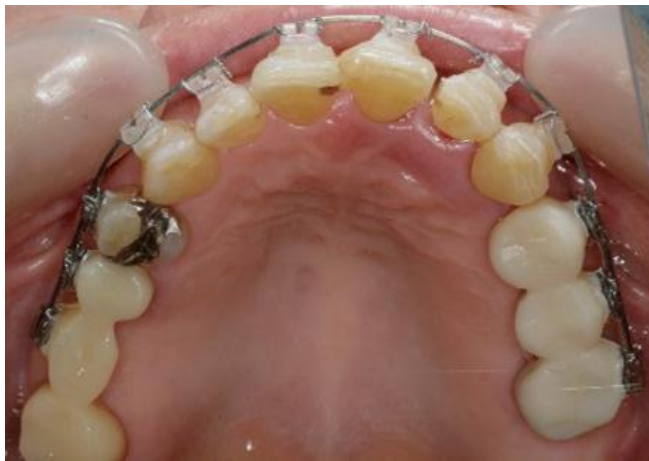症例番号：2

申請者氏名：川里 邦夫

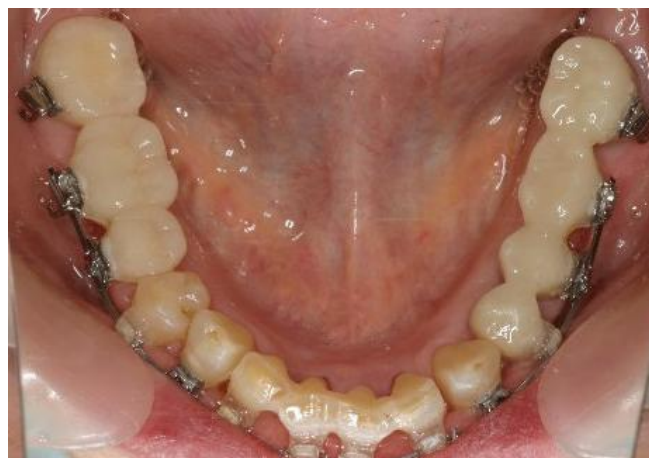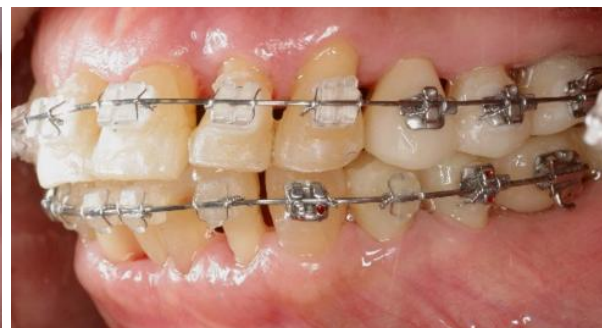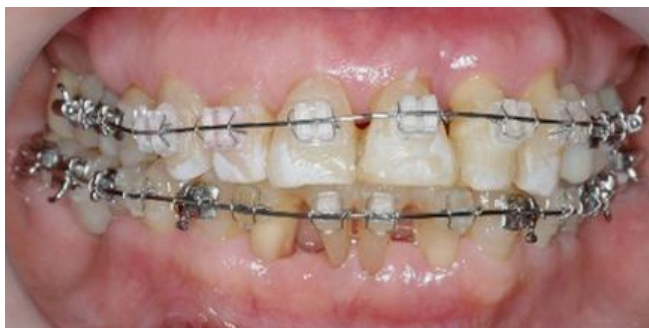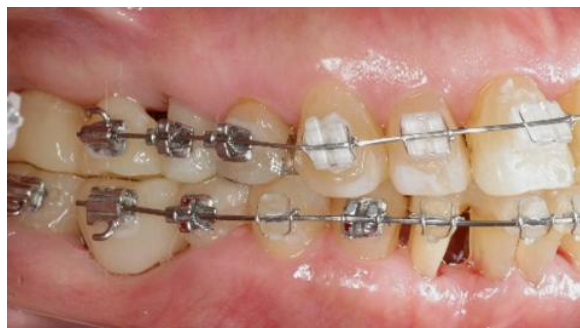矯正治療時:

2004年3月22日

～2005年7月19日



上下顎前歯の突出



上下顎前歯軸の修正

形態変化を伴った歯列の修正

咬合力の加わる方向の修正

症例番号: 2

申請者氏名: 川里 邦夫