

専門医試験 提出症例視覚資料

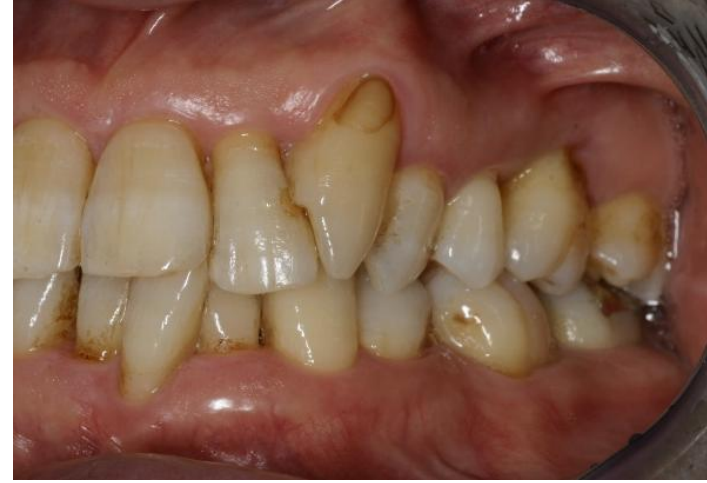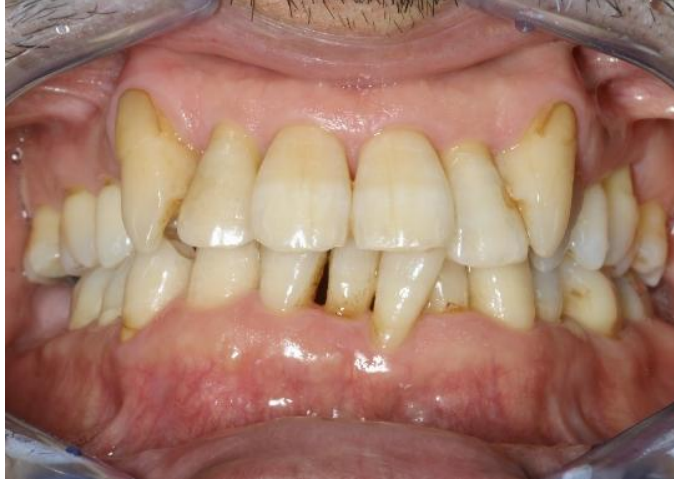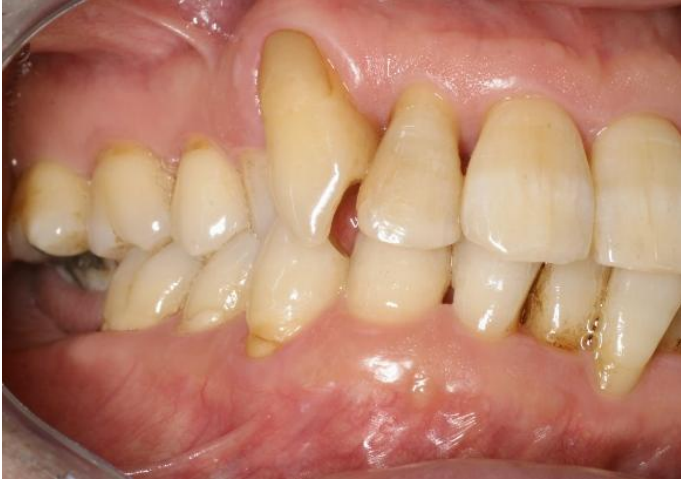- ◆ 症例番号 4 :初診時 51才、男性
- ◆ 初診時: 2007年 12月 21日
- ◆ メインテナンス時: 2010年 10月 12日
- ◆ 歯周外科手術:
 - ① 部位:下顎左側第二大臼歯(37歯)
(術式:歯周組織再生療法EMD)

症例番号:6

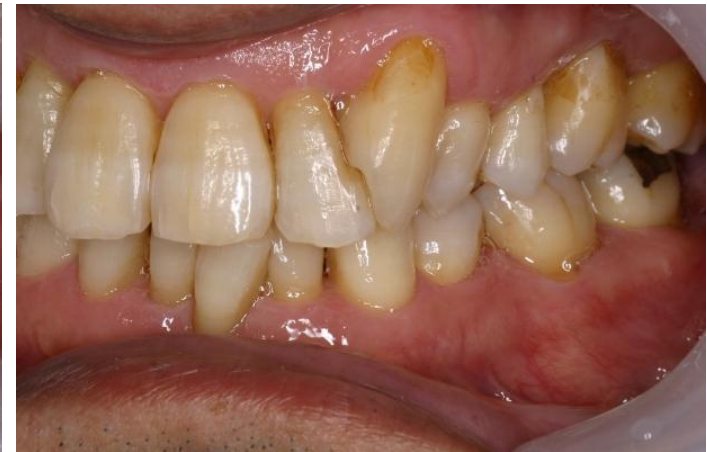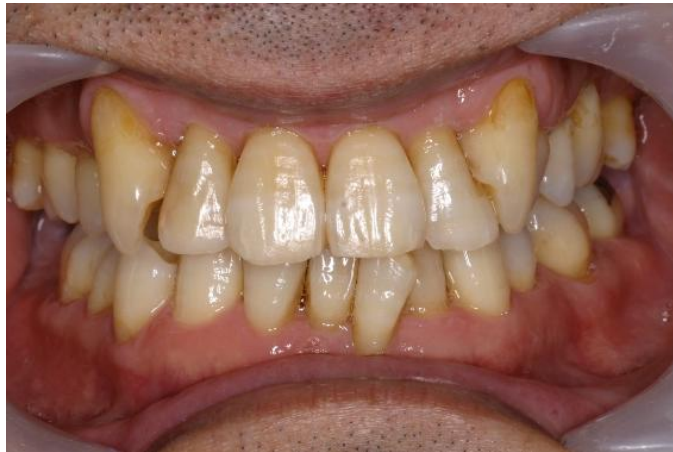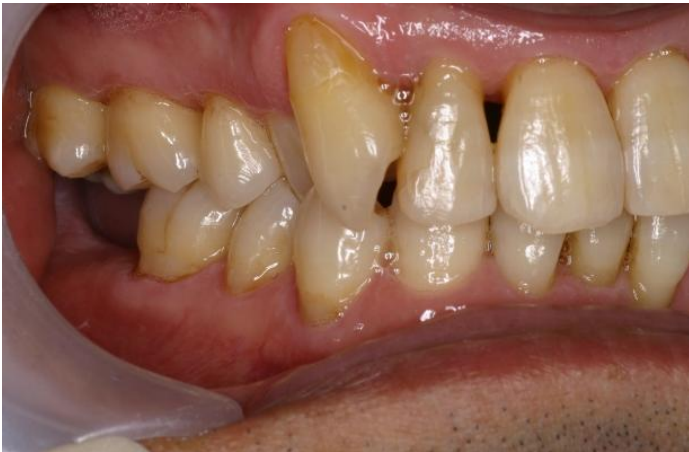申請者氏名:川里 邦夫

症例番号:4 口腔内写真

初診時:2007年 12月 21日



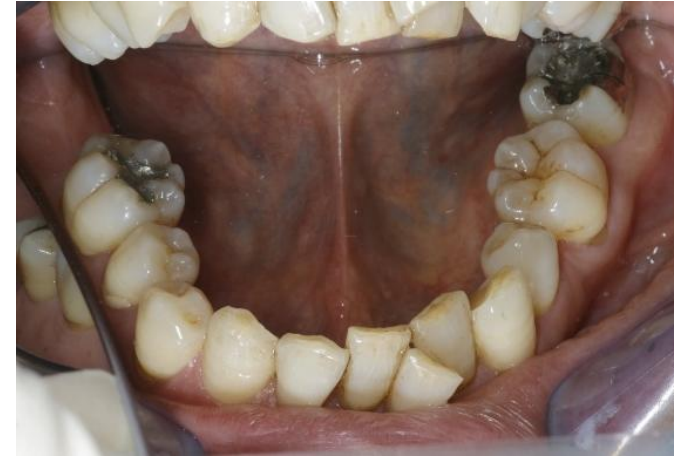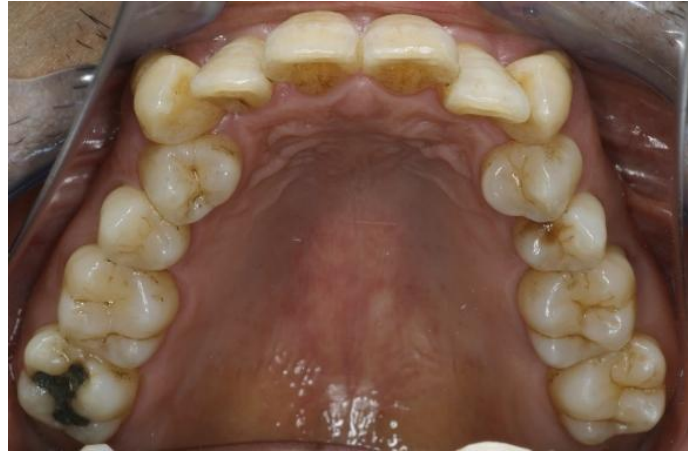メンテナンス時:2010年 10月 12日



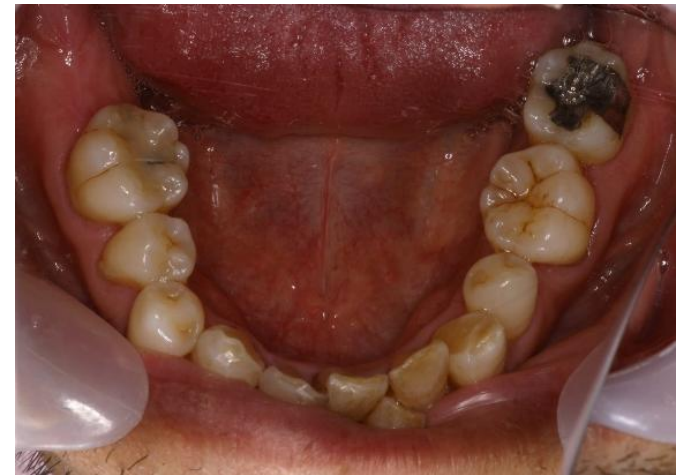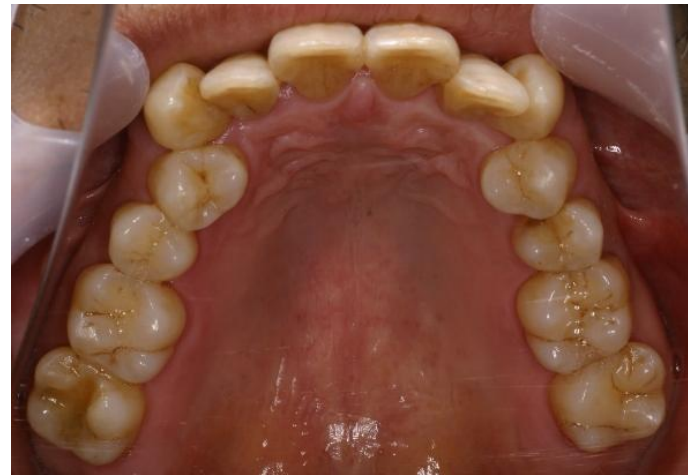症例番号:4 申請者氏名:川里 邦夫

症例番号:4 口腔内写真・咬合面

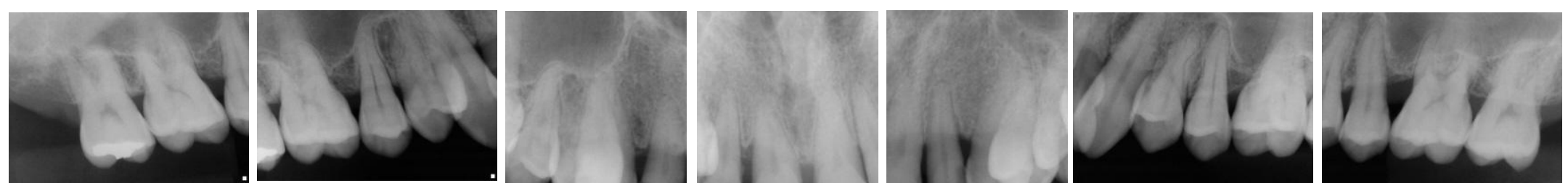初診時:
2007年
12月
21日



メンテナンス時:
2010年
10月
12日

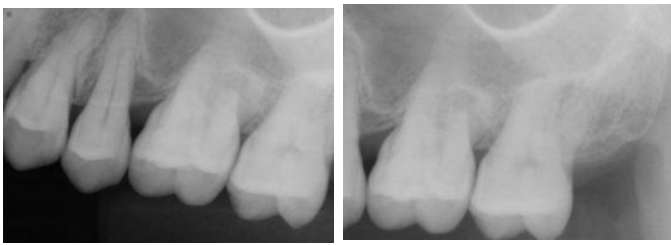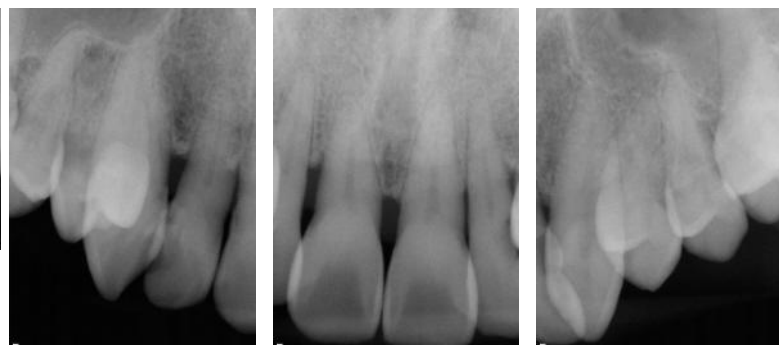
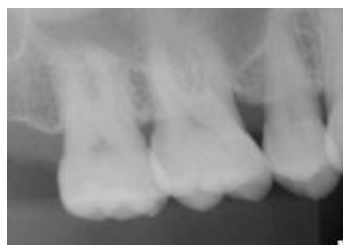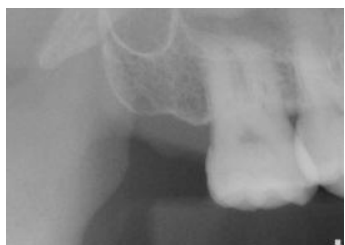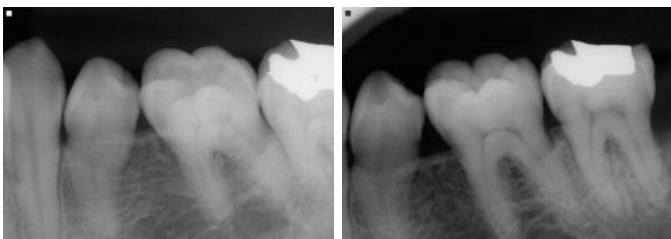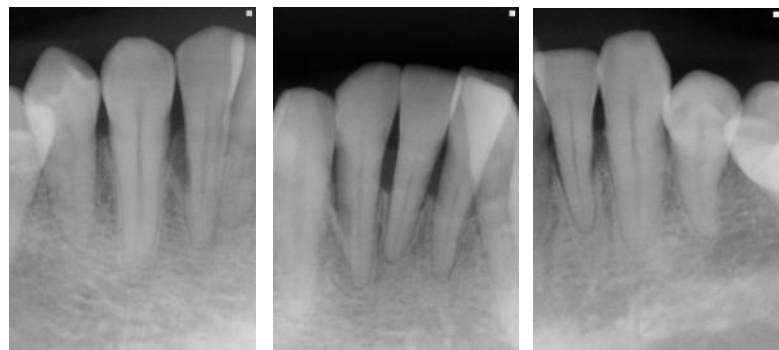


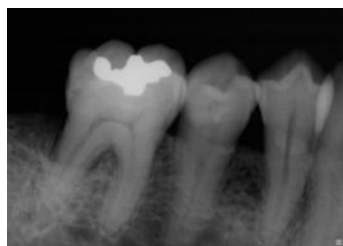症例番号:4 申請者氏名:川里 邦夫

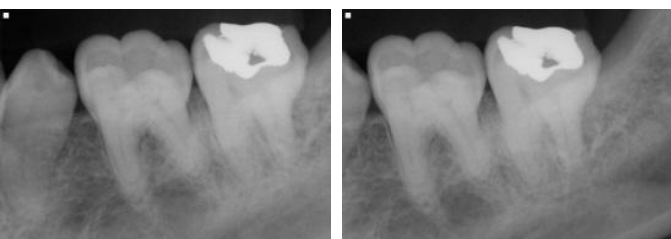
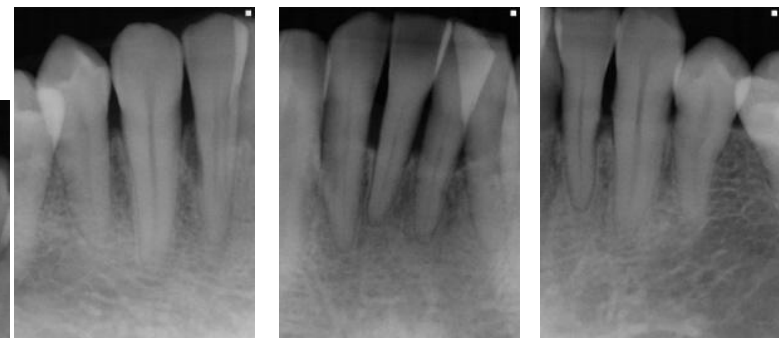
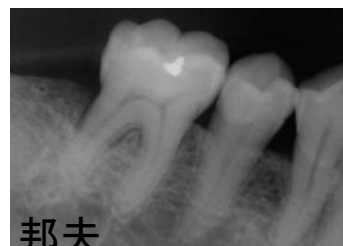

症例番号: 4 X線写真

初診時: 2007年12月21日



メンテナンス時:
2010年10月12日

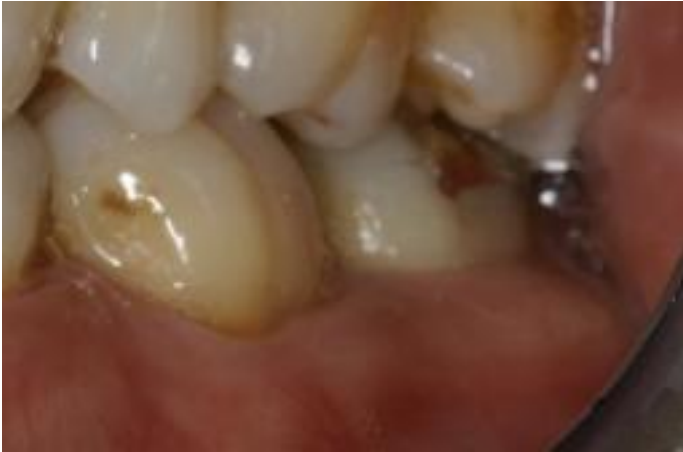

症例番号: 4
申請者氏名: 川里 邦夫

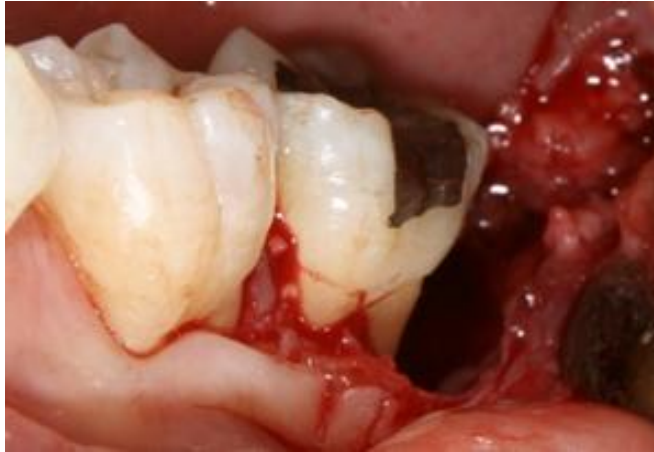症例番号:4 歯周外科手術時:2008年 4月 4日

部位:下顎左側第二大臼歯(37歯) 術式:歯周組織再生療法 EMD

術前: 2008年 4月 4日

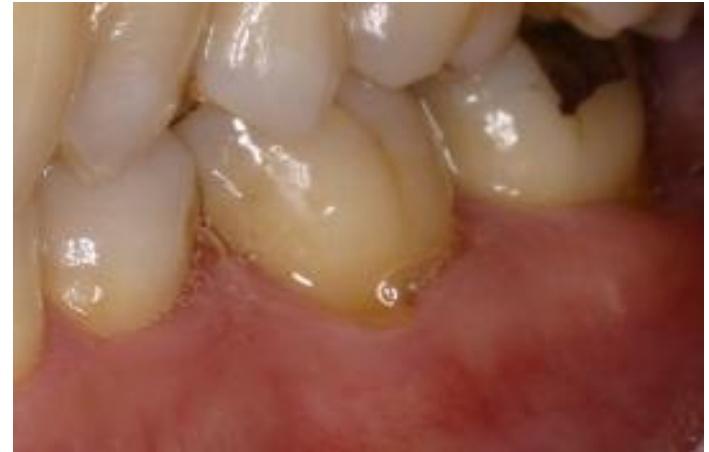

術中: 2008年 4月 4日

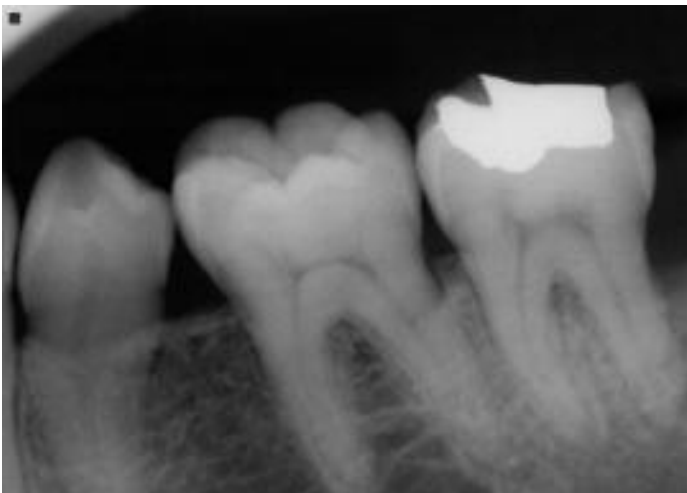


メンテナンス時:

2010年 10月 12日

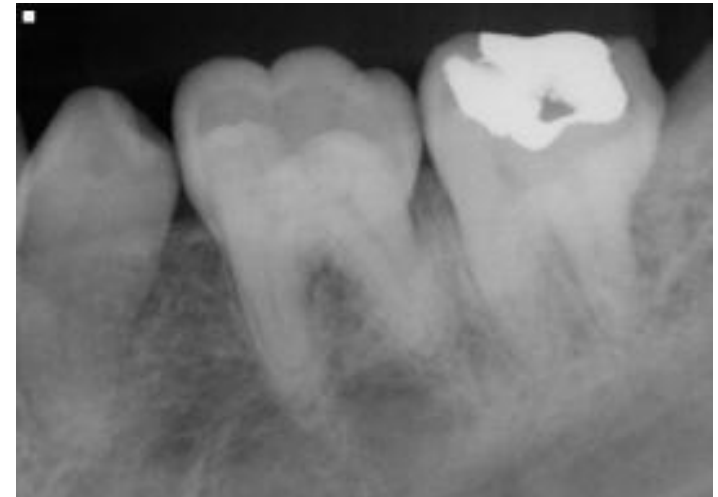


術前: 2008年 4月 4日



メンテナンス時:

2010年 10月 12日



症例番号:4

申請者氏名:川里 邦夫